

UFR de Neurologie
Faculté de médecine et de pharmacie
de Rabat

**COURS DE SEMIOLOGIE
NEUROLOGIQUE**

Polycopé élaboré avec la participation des enseignants de neurologie des services suivants :

- **Service de neurologie A et neuropsychologie, Pr El Alaoui Faris, Hôpital des Spécialités**
- **Service de neurologie B et neurogénétique, Pr Yahyaoui, Hôpital des Spécialités**
- **Service de neurophysiologie, Pr Ouazzani, Hôpital des Spécialités**
- **Service de neurologie, Pr Mossadaq, Hôpital Militaire Rabat**

Année 2009-2010

L'OBSERVATION MEDICALE EN NEUROLOGIE

L'observation médicale en Neurologie présente certaines particularités qu'il est important de souligner. L'interrogatoire constitue un temps essentiel de cette observation et doit être mené avec soin. L'examen clinique doit toujours être réalisé de façon systématique selon un ordre bien établi. Au décours de l'observation, le raisonnement neurologique passe par différentes étapes : regroupement syndromique, discussion topographique, puis discussion des différents mécanismes physiopathologiques et des étiologies.

I – L'INTERROGATOIRE

Il précisera comme d'habitude l'identité du patient, en rajoutant aussi sa latéralité, c'est-à-dire s'il est droitier ou gaucher.

1- Dans les antécédents personnels, on appréciera en particulier, en plus des antécédents habituels (tuberculose, facteurs de risque cardio-vasculaires,...), la notion de chancre génital pour une éventuelle syphilis, l'existence d'une aphtose buccale et/ou génitale pour une maladie de Behçet, la notion d'épisodes neurologiques antérieurs...

2- Pour les antécédents familiaux, il faut préciser si le patient est issu d'un mariage consanguin et s'il existe des cas de maladie neurologique ou des cas similaires à celui du patient dans la famille.

3- Chez l'enfant, on appréciera le déroulement de la grossesse, puis l'état de santé à la naissance, le développement psycho-moteur, la qualité de l'insertion scolaire,...

Pour l'histoire de la maladie, il faut préciser avec exactitude :

- Le motif de consultation
- Le maître symptôme
- Les signes accompagnateurs
- Le mode de début : brutal (quelques secondes), aigu (quelques jours ou semaines), subaigu (plusieurs semaines ou quelques mois), ou chronique (> 6 mois)
- Le mode évolutif : aggravation continue, stationnaire, poussées-rémissions

II – L'EXAMEN NEUROLOGIQUE

L'examen neurologique doit être réalisé fonction après fonction dans l'ordre suivant :

- Marche
- Force musculaire
- Tonus
- Réflexes
- Sensibilités
- Nerfs crâniens
- Coordination motrice
- Fonctions supérieures

On procède ensuite à un examen soigneux des autres appareils, incluant ainsi l'examen cardio-vasculaire, abdominal, pleuro-pulmonaire, ostéo-articulaire, sans oublier l'examen des aires ganglionnaires, de l'aire thyroïdienne et du revêtement cutané.

III - RAISONNEMENT DIAGNOSTIQUE

Après avoir procédé au regroupement syndromique des signes neurologiques retrouvés à l'examen, le raisonnement diagnostique passe par plusieurs étapes :

1- le diagnostic topographique : est la première étape du raisonnement en neurologie. Il est très important de bien mener ce raisonnement, car cela conditionne la suite de la démarche diagnostique et les indications des examens complémentaires.

2- La discussion des mécanismes physiopathologiques : constitue la deuxième étape du raisonnement. On se basera tout d'abord sur le mode d'installation et d'évolution des troubles (par exemple un mode d'installation brutal évoque en premier lieu un mécanisme vasculaire). On retiendra également l'existence de signes extra-neurologiques, qu'ils soient généraux (l'existence d'une fièvre par exemple oriente vers un mécanisme infectieux) ou systémiques (signes articulaires ou cutanés par exemple). Il est en effet important de dire si l'atteinte neurologique est isolée (maladie strictement neurologique), ou si elle s'intègre dans le cadre d'une maladie générale (par exemple complications neurologiques d'une maladie de Behçet).

3- Les étiologies : seront évoquées en fonction de la (ou des) topographie (s) discutée (s) et des différents mécanismes physiopathologiques retenus.

Il faudra ensuite indiquer les examens complémentaires, qui sont de deux types :

- examens complémentaires à visée topographique, pour confirmer le niveau de l'atteinte neurologique (scanner cérébral, IRM cérébrale ou médullaire, etc)
- examens complémentaires à visée diagnostic positif

EXAMEN DE LA MARCHE ET DE LA STATION DEBOUT

I-EXAMEN DE LA MARCHE

Le patient est observé entrain de marcher en faisant des allers retours, pour apprécier si sa marche et son maintien d'équilibre sont normaux.

1- Sémiologie des marches anormales

a- Marche ataxique ou déséquilibrée : c'est une marche au cours de laquelle le patient a du mal à garder son équilibre, il ne peut pas suivre une ligne droite (en zig zag), il écarte les jambes et parfois les bras, le demi tour est décomposé (se fait par étapes).

La marche ataxique se voit dans 3 situations pathologiques :

- le syndrome cérébelleux (ataxie cérébelleuse)
- le syndrome vestibulaire (ataxie vestibulaire)
- en cas de troubles proprioceptifs (ataxie proprioceptive).

Chacune de ces formes a des particularités sémiologiques qui seront détaillées dans les chapitres décrivant les syndromes correspondants

b- Marche spastique : elle est due à une hypertonie spastique prédominant sur les muscles extenseurs du membre inférieur, le genou ne pouvant pas être plié, le patient avance le pas en fauchant, c'est-à-dire en faisant un mouvement de rotation latérale du membre inférieur atteint. Le fauchage peut être unilatéral ou bilatéral si l'atteinte touche à la fois les 2 membres inférieurs : dans ce dernier cas la marche se fait également en sautillant légèrement. L'hypertonie spastique est un signe du syndrome pyramidal.

c- Le steppage se voit en cas de paralysie des muscles releveurs du pied (loge antéro-externe de la jambe). Le patient ne peut avancer le pas qu'en soulevant le genou, le pied du côté atteint est tombant. Le steppage peut être unilatéral ou bilatéral. Il est caractéristique de l'atteinte du système nerveux périphérique.

d- La marche akinétique ou parkinsonienne est due à la perte des mouvements automatiques et aux troubles de l'initiation du mouvement qui caractérisent le syndrome parkinsonien. Le patient marche à petit pas, les bras collés au corps (par perte du balancement automatique des bras pendant la marche) et le corps penché en avant.

e- La marche dandinante est due à une faiblesse des muscles de la ceinture pelvienne qui ne verrouillent plus correctement le bassin pendant la marche. Le patient balance le bassin alternativement d'un côté puis d'un autre avec le pas. Elle caractérise les affections musculaires comme les myopathies.

II-EXAMEN DE LA STATION DEBOUT

On demande au patient de se tenir debout les pieds joints, ce qui peut être difficile ou impossible à réaliser en cas de troubles de l'équilibre, où le malade est obligé de garder les jambes écartées.

On recherche **le signe de Romberg** en demandant au patient de fermer les yeux en étant debout pieds joints. Le signe de Romberg est considéré positif s'il y'a une tendance à la chute

au cours de cette manœuvre. C'est le cas au cours de 2 syndromes : syndrome vestibulaire et syndrome proprioceptif.

EXAMEN DU TONUS MUSCULAIRE

I-DEFINITION

Le tonus musculaire est un état de tension permanent du muscle strié, qui persiste lors de son relâchement volontaire. Il est sous la dépendance d'une activité réflexe d'origine médullaire et subit des variations, contrôlées par les centres supra médullaires : cérébelleux, pyramidaux et extrapyramidaux.

II-METHODE D'EXAMEN DU TONUS MUSCULAIRE

On apprécie le tonus de repos sur un patient allongé sur le dos, muscles relâchés. On fait une mobilisation passive (sans effort de la part du malade) des différentes articulations des membres. Normalement on doit percevoir une résistance modérée qui limite légèrement l'extensibilité ou le degré d'allongement mécanique du muscle.

III-SEMILOGIE

Le tonus musculaire est anormal s'il est diminué : on parle d'hypotonie ; ou bien exagéré c'est l'hypertonie.

1- Hypotonie

Elle se manifeste par une absence de toute résistance à la mobilisation passive du muscle : le muscle est flasque, son extensibilité est accentuée.

L'hypotonie peut se voir dans les situations suivantes

- Atteinte du système nerveux périphérique : tronculaire ou radiculaire
- Atteinte médullaire : du 2^{ème} motoneurone de la corne antérieure, en cas de lésion brutale ou aiguë (d'origine traumatique par exemple) à la phase de choc spinal
- Atteinte cérébelleuse
- Atteinte cérébrale : en cas de lésion brutale ou aiguë de la voie pyramidale (d'origine vasculaire par exemple)
- Certaines atteintes extrapyramidales comme la chorée.

2- Hypertonie

Elle se manifeste par une augmentation de la résistance du muscle à son allongement passif.

On distingue 2 types d'hypertonies : Hypertonie spastique ou pyramidale et hypertonie extrapyramidale appelée également rigidité

a- Hypertonie spastique ou hypertonie pyramidale : Elle prédomine sur les muscles fléchisseurs aux membres supérieurs et extenseurs aux membres inférieurs. Elle n'apparaît que sous un certain angle d'étirement, elle augmente au fur et à mesure que l'on fléchit ou que l'on étend le membre ; ce dernier reprend sa position de départ dès que l'examineur cesse le mouvement passif et libère le membre. Parfois la résistance augmente au début du mouvement passif puis, à un certain angle, elle cède brusquement réalisant le phénomène de la « lame de canif ».

b- Hypertonie extrapyramidale ou rigidité : Elle se manifeste par une résistance continue et homogène à l'allongement du muscle, lorsqu'on imprime des mouvements passifs à un membre : c'est la rigidité en « tuyau de plomb » (hypertonie plastique). Elle est au mieux perçue au niveau des poignets et des coudes et cède souvent par à coups réalisant le

phénomène de la « roue dentée ». Elle s'accroît au cours du mouvement du membre controlatéral : c'est le signe de Froment.
L'hypertonie extrapyramidale caractérise le syndrome parkinsonien.

EXAMEN DES MUSCLES ET DE LA FORCE MUSCULAIRE

I- EXAMEN DES MUSCLES

Elle est réalisée sur un patient dévêtu.

L'inspection apprécie les volumes musculaires et compare un côté par rapport à l'autre. On peut remarquer :

- **Une atrophie musculaire** : ou amyotrophie dont il faut préciser la topographie. Elle caractérise les affections du système nerveux périphériques ou musculaires.
- **Une hypertrophie musculaire** : qui peut être diffuse ou localisée, comme par exemple l'hypertrophie des mollets qui se voit dans certaines myopathies de l'enfant.
- **Des contractions musculaires spontanées** : les fasciculations sont des trémulations qui correspondent à des contractions de faisceaux musculaires visibles sous la peau. Elles se voient dans les atteintes du système nerveux périphérique en particulier radiculaires ou de la corne antérieure.

La palpation des muscles apprécie leur consistance : ferme, flasque ou rigide

II- EXAMEN DE LA FORCE MUSCULAIRE

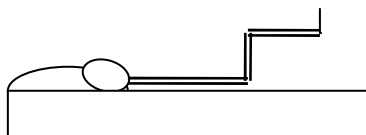
1- Force musculaire globale

On l'apprécie par 2 manœuvres : de Barré aux membres supérieurs et de Mingazzini aux Membres inférieurs.

a- La manœuvre de Barré consiste à demander au patient de tendre les 2 bras à l'horizontale en antéflexion pendant quelques secondes. Normalement le patient tient le Barré des 2 côtés sans problème (contre la force de la pesanteur)

En cas de faiblesse musculaire de l'un des membres ou des 2, le membre atteint tombe ou est incapable d'effectuer le mouvement. On dit que « le patient ne tient pas le barré » à droite ou à gauche ou de façon bilatérale.

b- La manœuvre de Mingazzini consiste à demander au malade couché en décubitus dorsal de soulever pendant quelques secondes les 2 membres inférieurs hanches et genoux pliés à 90°



Normalement le patient tient le Mingazzini des 2 côtés sans problème (contre la force de la pesanteur)

En cas de faiblesse musculaire de l'un des membres ou des 2, le membre atteint tombe ou est incapable d'effectuer le mouvement. On dit que « le patient ne tient pas le Mingazzini » à droite ou à gauche ou de façon bilatérale.

2- Examen de la force musculaire segmentaire

La force des différents groupes de muscles est étudiée à la face, au cou, aux membres et au tronc de façon bilatérale. La force de chaque muscle est comparée à celle de son homologue controlatéral. On étudie les mouvements actifs réalisés par le patient en appréciant ses possibilités de lutter contre la pesanteur et contre la résistance opposée par l'examineur. L'examen s'effectue segment par segment, et implique la connaissance des actions des muscles et groupes musculaires examinés.

La force musculaire est ainsi évaluée selon l'échelle suivante cotée de 0 à 5 :

0 = Absence de contraction volontaire

1 = Contraction faible (visible ou palpable) sans déplacement perceptible

2 = Déplacement possible si l'action de la pesanteur est éliminée

3 = Déplacement possible contre la pesanteur du segment mobilisé

4 = Possibilité de vaincre une résistance supérieure à la pesanteur mais la force réalisée reste déficitaire

5 = force musculaire normale.

3- Topographies possibles du déficit moteur

Hémiplégie = paralysie des muscles de tout un hémicorps

Paraplégie = paralysie des muscles des membres inférieurs

Tétraplégie = paralysie des muscles des 4 membres

Monoplégie = paralysie des muscles d'un membre

Topographie radiculaire = paralysie des muscles innervés par une racine nerveuse (exemple : C5 ou S1)

Topographie tronculaire = paralysie des muscles innervés par un tronc nerveux (exemple : nerf radial ou grand sciatique)

ETUDE DES REFLEXES

L'examen des réflexes est un temps essentiel de l'examen neurologique car il apporte des renseignements précieux sur le métabère lésé. En effet, chaque réflexe a un centre bien déterminé au niveau de la moelle, ou du tronc cérébral, et sa présence normale permet de conclure à l'intégrité de l'arc réflexe concerné.

I-REFLEXES OSTEO-TENDINEUX (ROT)

Ce sont des réflexes monosynaptiques, ils ont donc une valeur localisatrice pour le métabère médullaire concerné.

Ils sont recherchés sur un patient bien relâché, par percussion d'un tendon à l'aide du marteau à réflexe. La réponse obtenue sous forme d'une contraction du muscle correspondant, sera analysée dans son amplitude et comparée au coté controlatéral, la symétrie est la règle chez le sujet normal.

1- Principaux réflexes ostéo-tendineux

a- Au membre supérieur

*Réflexe **bicipital (C5)** : la stimulation du tendon du biceps au pli du coude entraîne une contraction du biceps brachial avec flexion de l'avant bras sur le bras. La percussion directe du tendon étant difficile, l'examineur percute directement sur son propre pouce posé sur le tendon du biceps, coude demi fléchi.

*Réflexe **tricipital (C7)** : la stimulation du tendon du triceps brachial juste au dessus de l'olécrane, coude demi fléchi, provoque une contraction du muscle avec extension de l'avant bras sur le bras.

*Réflexe **stylo-radial (C6)** : l'avant bras étant demi fléchi, la percussion de la styloïde radiale entraîne la contraction du muscle long supinateur et du biceps brachial, avec pour conséquence, une flexion de l'avant bras sur le bras.

*Réflexe **cubito-pronateur (C8)** : l'avant bras demi fléchi, la percussion de la styloïde cubitale entraîne un mouvement de pronation du poignet.

b- Au membre inférieur

*Réflexe **rotulien (L4)** : La stimulation du tendon du quadriceps entraîne un mouvement d'extension de la jambe sur la cuisse

*Réflexe **achilléen (S1)** : La stimulation du tendon d'Achille entraîne une contraction du triceps sural avec un mouvement de flexion plantaire du pied.

2- Sémiologie

A l'état normal les ROT sont présents, symétriques et ont une amplitude normale

Il existe 2 aspects pathologiques

a- Abolition des ROT : dans les situations suivantes :

* Atteinte du système nerveux périphérique

* Atteinte aiguë ou brutale du système nerveux central (médullaire ou cérébrale), en début d'évolution

b-Exagération des ROT : cet aspect va se manifester sur plusieurs de leurs caractéristiques permettant de leur attribuer les adjectifs suivants :

***ROT vifs** = l'amplitude de la réponse obtenue est augmentée

***ROT polycinétiques** = pour une stimulation on obtient plusieurs réponses suivies qui peuvent se traduire par un clonus du pied pour le réflexe achilléen.

***ROT diffusés** = ou **extension de la zone réflexogène** = la réponse réflexe est obtenue même en stimulant plus loin que la zone réflexogène habituelle (exp: crête tibiale pour le réflexe rotulien)

***ROT croisés** = la stimulation provoque la réponse des muscles controlatéraux en plus de celle des muscles homolatéraux

Les ROT sont exagérés dans le syndrome pyramidal

II- LES REFLEXES CUTANEO-MUQUEUX

Ils sont tous polysynaptiques

1- Le réflexe cutané plantaire (RCP)

On le recherche au niveau de la plante du pied à l'aide d'une crête mousse (pointe d'une aiguille par exemple). On stimule la peau en contournant progressivement le bord externe du talon puis le bord externe du pied pour finir à la base des orteils.

A l'état normal on obtient comme réponse une flexion des orteils : on dit que le RCP est en flexion. Il peut également être indifférent (aucune réponse obtenue).

En situation pathologique la réponse obtenue est un écartement des orteils avec une extension majestueuse du gros orteil : on dit que le RCP est en extension ; cela constitue **le signe de Babinski**. Le signe de Babinski est un signe important du syndrome pyramidal.

2- Les réflexes cutanés abdominaux (RCA)

On les recherche au niveau de la peau de l'abdomen qu'on effleure avec la pointe d'une aiguille de part et d'autre de l'ombilic dans un mouvement rapide allant de l'extérieur vers l'ombilic et à 3 niveaux : le long d'une ligne horizontale passant par l'ombilic (RCA moyens), 2 à 3 cm au dessus (RCA supérieurs) et 2 à 3 cm en dessous (RCA inférieurs). L'arc réflexe passe par les métamères médullaires de D6 à D12

La réponse normale consiste en une contraction du muscle droit de l'abdomen responsable d'un petit mouvement de l'ombilic vers le côté stimulé.

Les RCA sont abolis en cas de syndrome pyramidal.

3- Le réflexe crémastérien

Il est recherché en stimulant la peau de la partie supérointerne de la cuisse (juxtaposant les organes génitaux). La réponse normale consiste en un mouvement d'ascension du testicule homolatéral chez l'homme et une contraction de la grande lèvre homolatérale chez la femme.

Ce réflexe passe par les métamères L1-L2 de la moelle et est aboli en cas de syndrome pyramidal.

4- Le réflexe anal

Il est recherché au niveau de la marge anale qu'on effleure avec la pointe d'une aiguille, la réponse normale consiste en une contraction du sphincter anal. Il passe par les métamères médullaires terminaux (S3-S4). Il est aboli en cas de lésion du système nerveux périphérique ou dans la phase aiguë d'une atteinte centrale.

5- Les autres réflexes cutané-muqueux (cornéen, photomoteur, vélopalatin, nauséux...) seront étudiés dans les chapitres consacrés à l'examen des nerfs crâniens.

EXAMEN DES SENSIBILITES

I- INTRODUCTION

On distingue plusieurs types de sensibilité : superficielle, profonde et viscérale.

La sensibilité superficielle (ou extéroceptive) comprend le tact et la thermo-algie.

1- La sensibilité tactile qu'il est classique de diviser en 2 types :

- la sensibilité tactile épicrotique permet la discrimination fine, consciente, et la localisation des informations ;
- la sensibilité tactile protopathique est au contraire grossière, ne permettant ni une discrimination précise, ni une localisation des informations.

2- La sensibilité thermique concerne l'appréciation du chaud et du froid.

3- La sensibilité douloureuse, ou nociceptive se manifeste lorsqu'il existe une agression de l'organisme (piqûre, brûlure)

La sensibilité profonde (ou proprioceptive) correspond aux sensibilités musculaire, articulaire et osseuse.

La sensibilité viscérale (ou intéroceptive) correspond à la sensibilité des viscères. A l'état normal, elle exprime la plénitude d'organes creux, comme la vessie et le tube digestif, ou les sensations de faim et de soif.

II- RAPPEL ANATOMO-PHYSIOLOGIQUE

(voir cour d'anatomie)

III- LA SEMIOLOGIE SENSITIVE

Les troubles de la sensibilité se manifestent par des signes subjectifs et des signes objectifs.

1- Les signes subjectifs:

a- Les névralgies caractérisés par leur siège sur le trajet des nerfs ; de nature et d'intensité variables, elles sont parfois continues avec exacerbations, ailleurs elles évoluant par crises avec intervalles d'accalmie.

b- Les paresthésies : il s'agit de sensations anormales, spontanées mais non douloureuses, tels que des picotements, fourmillements, impression d'engourdissement ou de lourdeur, impression d'enflure ou de striction

c- L'allodynie: sensation douloureuse provoquée par l'application d'une stimulation non douloureuse:

d- L'hyperesthésie: sensation douloureuse exagérée provoquée par un stimulus douloureux

e- Les causalgies se manifestent par des brûlures, siégeant au niveau des extrémités mais débordant largement le territoire du nerf affecté et s'exacerbant au moindre contact, à la chaleur, au froid et même aux émotions.

2- Examen de la sensibilité :

L'anesthésie est l'abolition de la sensibilité (on parle d'analgésie pour l'abolition de la douleur), alors que l'hypoesthésie n'en est que la diminution. Elle peut être totale, affectant tous les types de sensibilité, ou dissocié, n'intéressant que certains.

a- Sensibilité superficielle

**La sensibilité tactile* s'explore en pratique courante avec le doigt. Si besoin, on utilise un coton, voire la mobilisation d'un poil, pour rechercher le seuil de la perception.

**La sensibilité douloureuse* sera explorée au moyen d'une épingle ou le pincement en recherchant en particulier le seuil de la douleur de façon comparative.

**La sensibilité thermique* s'analyse en appliquant de tubes de verre chaud et froid sur les téguments.

b-Sensibilité profonde

Elle s'explore tout d'abord en position debout par le signe de Romberg qui est positif en cas d'atteinte de cette sensibilité

**La sensibilité arthrokinétique* : renseigne sur la position des segments de membres. Elle est au mieux étudiée au niveau des extrémités par la mobilisation d'un doigt (l'index) ou d'un orteil (le gros orteil), dont on demande au sujet d'identifier la position ou le sens d'un mouvement lent.

**La sensibilité vibratoire* : elle s'explore par l'utilisation d'un diapason de fréquence lente (environ 100 HZ) appliqué sur les tubérosités osseuses (styloïdes, olécrane, clavicule, crêtes iliaques, rotule, crête tibiale, malléoles).

c- Sensibilité élaborée ou combinée (épi critique)

Doivent être recherchés en l'absence de troubles sensitifs élémentaires, et témoignent d'une atteinte corticale (cortex pariétal)

**La discrimination tactile*: La discrimination spatiale s'étudie par la distance minimale séparant deux points (compas de Weber).

* *L'extinction sensitive* : on procède à deux stimulations tactiles ou nociceptives simultanées, le patient ne perçoit que celle portée du côté sain

* *L'astéréognosie* : est une perte de la reconnaissance des objets par la palpation (elle peut être secondaire à des troubles des sensibilités élémentaires)

* *L'asomatognosie* : est un trouble du schéma corporel, avec impossibilité de reconnaître les différentes parties du corps

* *La graphesthésie* : est la capacité d'identifier les lettres ou les chiffres tracés sur le revêtement cutané.

3- Les syndromes sensitifs:

a- Dans les atteintes du système nerveux périphérique : Les troubles sensitifs peuvent se rencontrer dans :

- *Les mono-neuropathies uniques ou multiples* : correspondent à une atteinte isolée ou multiple de racines ou de troncs nerveux. Elles se traduisent par un déficit sensitif éventuellement accompagné d'un déficit moteur correspondant à la (ou les) racine (s) atteinte (s).
- *Les polyneuropathies* : se caractérisent par le caractère bilatéral, symétrique et distal du trouble sensitif.

- *Les polyradiculonévrites* ou les troubles sensitifs sont habituellement distaux, contrairement aux déficits moteurs qui sont distaux et proximaux.

b- Dans les atteintes médullaires

Du fait de l'organisation particulière des voies de la sensibilité au niveau spinal, les tableaux sensitifs réalisent fréquemment des atteintes dissociées.

- *Tableau de section médullaire complète* : se caractérise par une anesthésie à tous les modes, avec un niveau sensitif correspondant au niveau de la lésion médullaire.
- *Syndrome de Brown-Sequard*: caractérisé par l'atteinte de la sensibilité proprioceptive associée à une atteinte pyramidale du côté de la lésion, et à un déficit thermo algique du côté opposé.
- *Syndrome syringomyélique* : en rapport avec une atteinte des voies centro-médullaires. Il réalise un tableau d'anesthésie suspendue et dissociée, touchant électivement la sensibilité thermo algique, bilatérale mais souvent asymétrique. Elle siège le plus souvent dans la région cervicale, faisant qu'une des manifestations principales de découverte est une brûlure indolore de la main.
- *Syndrome cordonal postérieur*: se traduit par un trouble sélectif de la sensibilité proprioceptive. Les perceptions de la douleur, de la température et du tact sont peu ou pas affectées. Les troubles subjectifs sont riches.

c- Dans les atteintes du tronc cérébral :

Le tableau sensitif le plus fréquent est le syndrome sensitif alterne observé au cours du syndrome de wallenberg, caractérisé par une hypoesthésie thermo algique de l'hémicorps controlatéral à la lésion et de l'hémiface du même côté.

d- Dans les atteintes thalamiques :

- *Le syndrome de Déjerine Roussy* : caractérisé par des troubles sensitifs de l'hémicorps, touchant classiquement plus la sensibilité proprioceptive discriminative que la sensibilité thermo algique. Des sensations douloureuses sont fréquentes associant des douleurs spontanées pénibles à une hyperpathie pouvant être responsable d'une restriction considérable de l'activité du patient.
- *Le syndrome d'hémi-anesthésie pure de Fisher* : en rapport avec une lacune thalamique siégeant dans le noyau VPL, se manifeste par une anesthésie à tous les modes de l'hémicorps controlatéral à la lésion.

e- Dans les atteintes pariétales :

- *Dans l'épilepsie focale pariétale* : des phénomènes paresthésiques peuvent exister dont la topographie et l'extension sont semblables aux crises bravais-jacksoniennes motrices.
- *Les troubles sensitifs déficitaires* par atteinte pariétale touchent l'hémicorps controlatéral en atteignant rarement la ligne médiane. Il prédomine sur les régions les plus largement représentées (membre supérieur - main-).
- *Hallucinations sensitives* : Les hallucinations par désafférentation réalisent les tableaux de « membre fantôme » que l'on observe chez les amputés ou dans les arrachements plexiques, éventuellement associées à des douleurs neuropathiques.

SEMIOLOGIE DES NERFS CRANIENS

GENERALITES :

Il existe 12 paires de nerfs crâniens qui n'ont pas tous la même signification.

- Le nerf olfactif (I), formé de multiples petits filets nerveux issus de la muqueuse olfactive et qui gagne le bulbe olfactif à travers la lame criblée de l'ethmoïde.

- le nerf optique (II) n'est pas un nerf périphérique mais un prolongement du diencéphale.

Les 10 autres nerfs crâniens :

- le moteur oculaire commun (III),

- le pathétique (IV),

- le trijumeau (V),

- le nerf moteur oculaire externe (VI),

- le nerf facial (VII),

- le nerf acoustique (VIII),

- le nerf glosso-pharyngien (IX),

- le nerf pneumogastrique(X),

- le nerf spinal (XI)

- et le nerf grand hypoglosse (XII).

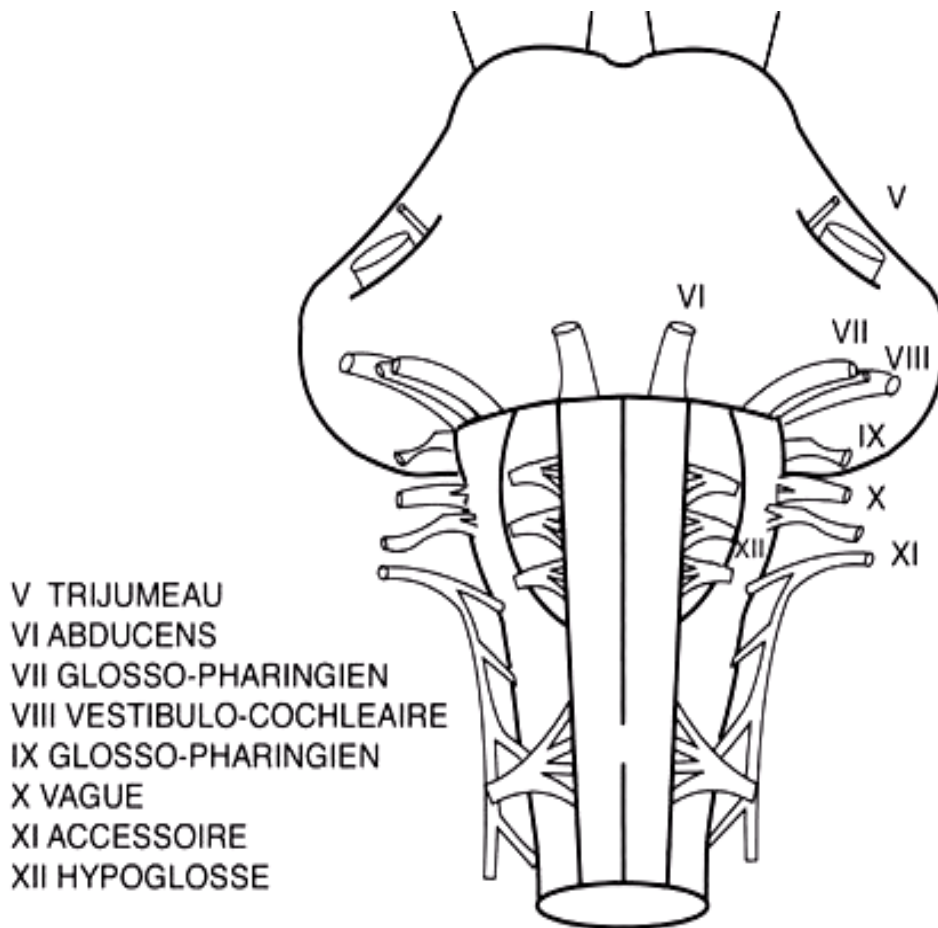
Ce sont des nerfs périphériques dont l'émergence apparente du système nerveux central se situe au niveau du tronc cérébral.

On distingue trois types de nerfs crâniens : sensoriels, moteurs et mixtes.

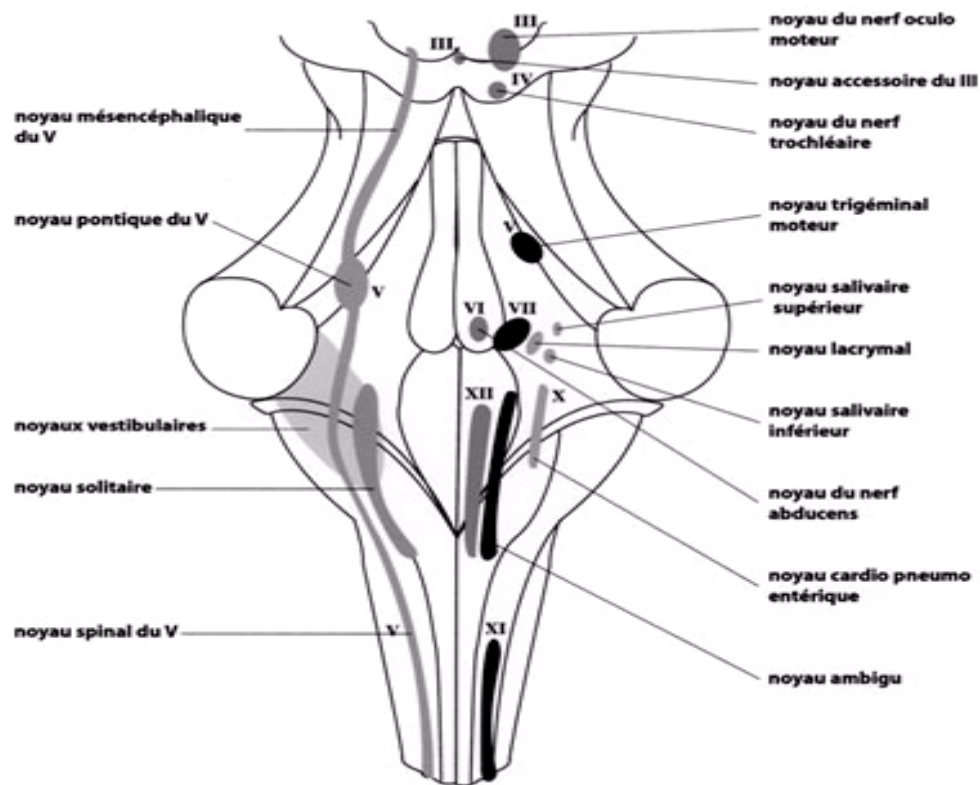
1. Les nerfs sensoriels sont le nerf **olfactif**, le nerf **optique** et le nerf **auditif**, constitué du nerf cochléaire et du nerf vestibulaire.

2. Les nerfs moteurs comprennent le moteur oculaire commun, qui possède un contingent de fibres végétatives, le pathétique, le moteur oculaire externe, le spinal et le grand hypoglosse.

3. Les nerfs mixtes à la fois sensitifs et moteurs sont le trijumeau, le facial, le glosso-pharyngien et le pneumogastrique. Les trois derniers nerfs cités ont également un contingent de fibres végétatives.



Face antérieure du tronc cérébral : émergence des nerfs crâniens



Noyaux des nerfs crâniens

LE NERF OLFACTIF

RAPPEL ANATOMIQUE:

Le système olfactif est constitué par :

- * L'appareil récepteur est situé dans la muqueuse pituitaire qui recouvre les fosses nasales (tache olfactive)
- * Les fibres nerveuses qui partent de la muqueuse pituitaire et gagnent le bulbe olfactif
- * Le bulbe olfactif pair et symétrique, est une expansion de l'hémisphère cérébral. Il constitue l'extrémité antérieure renflée du pédicule olfactif, et constitue le premier relais synaptique des cellules sensorielles
- * Les bandelettes olfactives : interne, externe et intermédiaire.
- * Les terminaisons corticales sont complexes.

SEMILOGIE

L'exploration de l'olfaction peut être pratiquée de façon qualitative et quantitative

- Qualitative : est la plus simple, peut être faite au lit du malade, mais reste imprécise. Elle consiste à faire sentir au sujet, dont les yeux sont fermés, des substances odorantes connues (café, orange, savon ...), en lui demandant de les reconnaître. On examine successivement chaque narine.
- Quantitative: = olfactométrie, apporte des renseignements plus précis

Plusieurs types d'atteintes de l'olfaction :

- La diminution de l'odorat : **hyposmie**, peut aller jusqu'à une perte totale de l'odorat = **anosmie**. Il faudra faire attention, car la perte de l'olfaction est souvent ressentie comme une perte du goût, qui peut donc constituer le motif de consultation.
- L'exagération de la perception olfactive est plus rare : **hyperosmie**.
- Les hallucinations olfactives : surviennent isolément ou à titre d'aura précédant une crise généralisée. Ce sont des perceptions olfactives sans objet, habituellement désagréables. Elles traduisent une décharge du cortex frontal postérieur à sa face orbitaire.
- La perversion de l'odorat s'appelle la **parosmie** : il s'agit d'une perception qui ne correspond pas à la stimulation. Le sujet confond les odeurs, percevant par exemple une odeur fétide alors qu'on lui présente un parfum.

ETIOLOGIES:

Un trouble de l'odorat traduit tout d'abord une atteinte de la muqueuse pituitaire (donc une cause locale), mais les causes neurologiques sont également fréquentes.

- les affections des voies aériennes supérieures : coryza aigu, rhinites allergiques.
- des traumatismes notamment une fracture de la base du crâne intéressant la lame criblée de l'ethmoïde, ou parfois un traumatisme plus à distance responsable d'un arrachement du nerf olfactif.
- une compression des voies olfactives par les lésions osseuses, ou tumorales notamment une tumeur du lobe frontal, la plus fréquente de ces tumeurs est le méningiome olfactif, ou des tumeurs du sphénoïde ou de la région hypophysaire.
- Certaines affections générales sont classiques : les méningites (purulentes, tuberculeuses, carcinomateuses), les toxiques (alcool, morphine, plomb), diabète, carences en vitamine B12
- les anosmies congénitales : traduisent en général une agénésie des lobes olfactifs.
- les affections psychiatriques : les hallucinations olfactives constituent une manifestation fréquente de la psychose hallucinatoire chronique.

LES VOIES OPTIQUES

RAPPEL ANATOMIQUE

Les voies optiques assurent la transmission des influx visuels de la rétine jusqu'aux centres de perception du lobe occipital (voir schéma)

* La rétine : est l'organe récepteur de la vision, formée par plusieurs couches cellulaires parmi lesquelles la couche des cellules sensorielles (cônes et bâtonnets) qui assurent la réception des impressions visuelles.

* Le nerf optique : pair et symétrique, émerge du pôle postérieur du globe oculaire constituant la papille (tâche aveugle)

* Le chiasma optique : formé par la réunion des fibres des 2 nerfs optiques. Il s'agit d'une formation importante car les fibres nerveuses en provenance des hémirétines nasales croisent à ce niveau la ligne médiane, alors que les fibres provenant des hémirétines temporales gagnent la bandelette optique homolatérale.

* Les bandelettes optiques : formées pour chacune d'entre elle des fibres issues des hémirétines temporales homolatérales et les fibres issues de l'hémirétine nasale controlatérale et des fibres maculaires des deux rétines. Les bandelettes optiques se terminent dans le corps genouillé externe

* Le corps genouillé externe : dans le corps genouillé externe naissent les radiations optiques de Gratiolet, qui se dirigent vers le lobe occipital, et se divisent en deux groupes de fibres :

- faisceau ventral qui contourne la corne temporale et gagne la lèvre inférieure de la scissure calcarine

- faisceau dorsal qui contourne la corne occipital et se termine dans la lèvre supérieure de la scissure calcarine.

* Centre cortical de la vision : situé de part et d'autre de la scissure calcarine, à la face interne du lobe occipital = centre primaire de la vision (aire 17 de Brodmann).

SEMILOGIE

L'examen des voies visuelles passe par l'étude de l'acuité visuelle et du champ visuel

1- Acuité visuelle

Elle peut être appréciée au lit du malade, ou de façon plus précise par des échelles visuelles placées à 5 m

L'*amblyopie* correspond à une diminution de l'acuité visuelle pouvant aller au maximum à une *amaurose* (cécité).

La baisse de l'acuité visuelle peut affecter seulement la vision des couleurs = *dyschromatopsie*

2- Etude du champ visuel

Elle sera pratiquée séparément pour chaque œil, en demandant au patient de fixer un point donné.

Elle peut être faite au lit du malade.

L'étude campimétrique permet une analyse plus précise du champ visuel, en utilisant différents appareils dont l'un des plus connus est celui de **Goldmann**.

Différents signes cliniques peuvent se voir (voir schéma):

- **L'amaurose monoculaire** avec abolition du réflexe photomoteur traduit une lésion homolatérale du nerf optique.

- **Les scotomes** sont des lacunes du champ visuel les plus importants sont des scotomes centraux liés à une atteinte des fibres maculaires (entraîne une baisse importante de l'acuité visuelle avec une gêne dans la vie quotidienne).

Un scotome central uni ou bilatéral traduit une lésion du nerf optique uni ou bilatérale.

- **Les hémianopsies** sont des pertes de la vision dans une moitié du champ visuel.

* Si la limite de l'atteinte est horizontale l'hémianopsie est dite altitudinale, elles sont très rares.

* Si la limite est verticale ce qui est beaucoup plus fréquent, l'hémianopsie sera dite latérale homonyme si la perte concerne les deux héli champs droits ou les deux héli champs gauches. Elle sera dite latérale hétéronyme si elle concerne les deux héli champs nasaux ou temporaux.

- **Les hémianopsies latérales homonymes** sont fréquentes et traduisent une lésion rétro chiasmatique. Une lésion rétro chiasmatique gauche sera responsable d'une hémianopsie latérale homonyme droite (affectant le champ nasal de l'œil gauche et temporal de l'œil droit)

- **Parmi les hémianopsies latérales hétéronymes**, l'hémianopsie **bitemporale** est la plus fréquente, réalise une perte de la vision dans les deux héli champs temporaux. Elle traduit une lésion du chiasma optique. L'hémianopsie bi nasale est rarissime.

Parfois le déficit du champ visuel est lié à l'atteinte que des fibres qui gagnent la lèvre supérieure ou inférieure de la scissure calcarine réalisant une **quadranopsie supérieure ou inférieure** (atteinte du lobe pariétal ou temporal)

- **Cécité corticale** : en cas d'atteinte bilatérale du cortex occipital, la perte de la vision est totale, cependant les réflexes pupillaires sont conservés et le fond d'œil est normal.

3- Examen du fond d'œil

Il permet l'étude de la papille, et permet de montrer des anomalies liées à une atteinte du nerf optique telles qu'un œdème papillaire ou une atrophie optique

ETIOLOGIES

- **Atteinte du nerf optique** : affections inflammatoires (sclérose en plaques), causes toxiques et carencielles (alcool, tabac, déficit en vit B12...), causes métaboliques (diabète), affections vasculaires (athérome, Horton), tumeurs (gliome du nerf optique), syndrome d'hypertension intracrânienne.

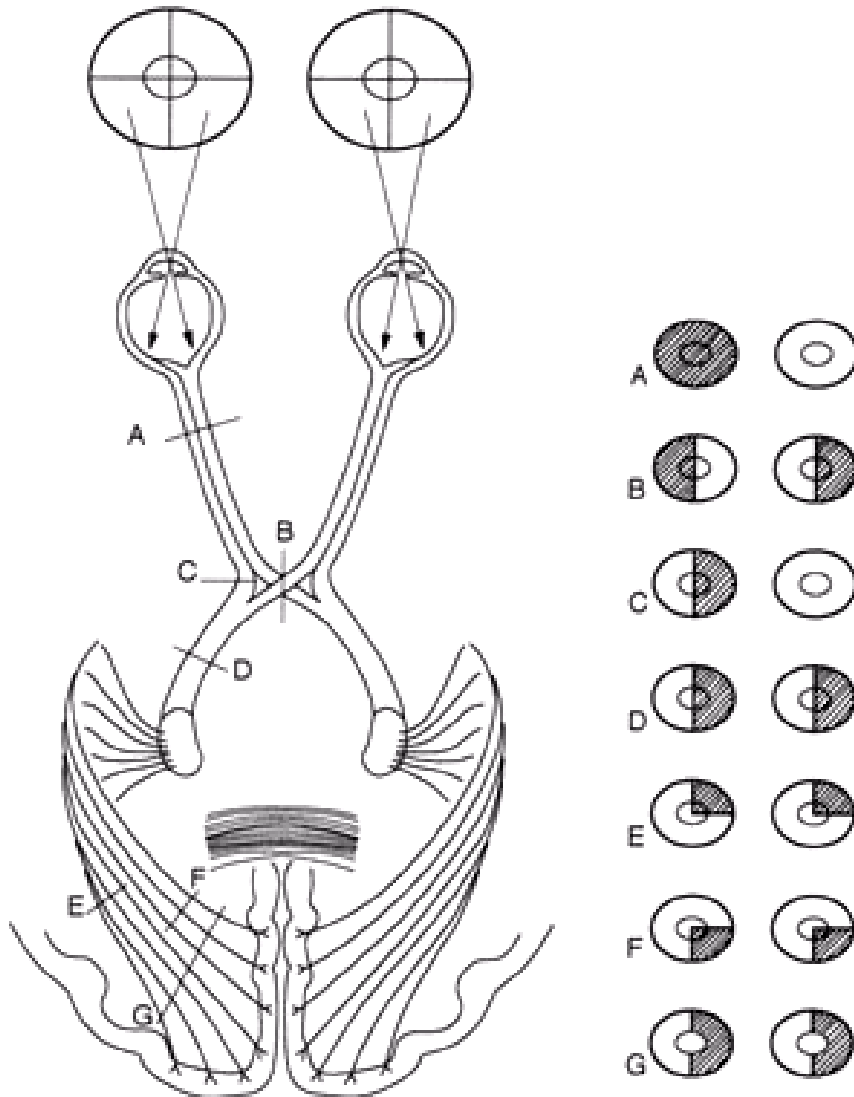
- **Atteinte du chiasma optique** : adénomes hypophysaires et tumeurs suprasellaires (craniopharyngiome, méningiome, gliome du chiasma)

- **Atteinte des bandelettes optiques** : tumeurs, thrombose de la choroïdienne antérieure ou anévrisme de la carotide interne

- **Atteinte des radiations optiques** : s'intègre en fait dans les lésions du lobe pariétal et temporal notamment les infarctus cérébraux et les tumeurs

- **Atteinte du cortex occipital** : infarctus, hémorragies, traumatismes et tumeurs.

Schéma des principales lésions des voies optiques



LES NERFS OCULOMOTEURS

RAPPEL ANATOMIQUE

Les mouvements oculaires sont possibles grâce à l'action de six muscles, innervés par trois nerfs :

- Les muscles droit interne, droit supérieur, droit inférieur, petit oblique et le releveur de la paupière supérieure qui sont innervés par le nerf oculomoteur commun (III), qui assure également l'innervation parasympathique de la musculature intrinsèque (constricteur de l'iris)
- Le muscle grand oblique, innervé par le nerf pathétique (IV)
- Le muscle droit externe innervé par le nerf moteur oculaire externe (VI)

Chaque muscle a une action propre. Cependant, la motilité oculaire présente des particularités :

* *Un mouvement oculaire implique l'action non pas d'un seul muscle mais de plusieurs*, associant la contraction des uns et le relâchement des autres : lorsque les agonistes se contractent, les antagonistes se relâchent et réciproquement. Ainsi, le mouvement oculaire d'abduction, lié à la contraction du muscle droit externe (muscle agoniste), nécessite le relâchement du muscle droit interne du même côté.

* *La motilité oculaire des deux yeux est conjuguée* : tout mouvement d'un œil est associé de façon permanente et obligatoire à un mouvement coordonné de l'autre. C'est là une nécessité de la vision binoculaire. Cette motilité conjuguée implique l'action coordonnée des muscles oculaires des deux yeux et impose la contraction synergique des muscles commandant le déplacement des globes oculaires dans une direction déterminée. Ainsi, le mouvement de latéralité vers la droite sera obtenu par contraction du droit externe droit et du droit interne gauche.

SEMILOGIE

1- Signes fonctionnels :

Diplopie= vision double, elle peut être verticale ou horizontale selon le muscle affecté

Elle est horizontale dans l'atteinte des muscles droit interne et externe

Elle est verticale dans une atteinte des droits supérieurs et inférieurs et des muscles obliques.

L'étude de l'oculomotricité se fait au lit du malade par les mouvements de poursuite oculaire, et peut être complétée par l'épreuve aux trois verres ou le Lancaster.

2- Le nerf moteur oculaire commun :

Il innerve tous les muscles oculomoteurs (sauf le droit externe et le grand oblique), le releveur de la paupière supérieure et par ses fibres parasympathiques, le constricteur de l'iris

Ainsi donc sa paralysie complète va donner :

a- Une paralysie oculomotrice

* Diplopie verticale : qui peut être corrigée spontanément quand le ptosis est total. Elle se traduit par un décalage vertical des deux images qui s'accroît lors des mouvements de la verticalité

* Strabisme divergent : l'œil est dévié en dehors et parfois bloqué en abduction en raison de l'action prévalente du muscle droit externe

* Paralysie des tous les muscles oculomoteurs sauf le droit externe et le grand oblique, avec donc une impossibilité des mouvements de verticalité, et du regard en dedans.

b- Un ptosis = chute de la paupière supérieure

c- Une paralysie de la motilité oculaire intrinsèque : mydriase paralytique avec abolition du réflexe photomoteur, qui peut être associée à une paralysie de l'accommodation qui entraîne une gêne à la vision de près alors que la vision de loin n'est guère troublée.

La paralysie peut être incomplète :

- Purement extrinsèque touchant donc les seuls muscles oculomoteurs et respectant la motilité oculaire intrinsèque. Elle peut parfois toucher un seul muscle et la déviation spontanée du globe est alors peu importante (pas de strabisme visible). La diplopie signalée par le malade prend ici toute sa valeur. Cette diplopie est plus nette lorsqu'on demande au malade de regarder dans la direction commandée par le muscle atteint (exemple : atteinte du muscle droit interne droit, la diplopie augmente si on demande au sujet de regarder à gauche)
- Purement intrinsèque.

3- Le nerf pathétique (IV)

Le nerf pathétique est responsable de l'innervation du muscle grand oblique.

Sa paralysie se traduit par une diplopie verticale qui s'accroît lorsque le sujet regarde vers le bas et vers le côté sain. On observe fréquemment une attitude vicieuse de la tête qui lutte contre la diplopie, la tête est fléchie vers l'épaule saine.

La paralysie du nerf pathétique est souvent difficile à mettre en évidence en clinique, elle est souvent diagnostiquée par le spécialiste grâce à des épreuves complémentaires : examen au verre rouge, Lancaster.

Cette paralysie est exceptionnellement isolée (souvent associée à une atteinte plus ou moins complète du III ou du VI).

4- Le nerf moteur oculaire externe (VI)

Il assure l'innervation du muscle droit externe.

Sa paralysie se traduit donc par :

- **Un strabisme convergent** : avec adduction de l'œil atteint en raison de l'action prévalente du droit interne.

- **Une diplopie horizontale** : qui s'accroît lorsque le sujet regarde du côté atteint. Une attitude vicieuse est fréquente, le sujet tourne la tête du côté sain pour soulager le droit externe paralysé.

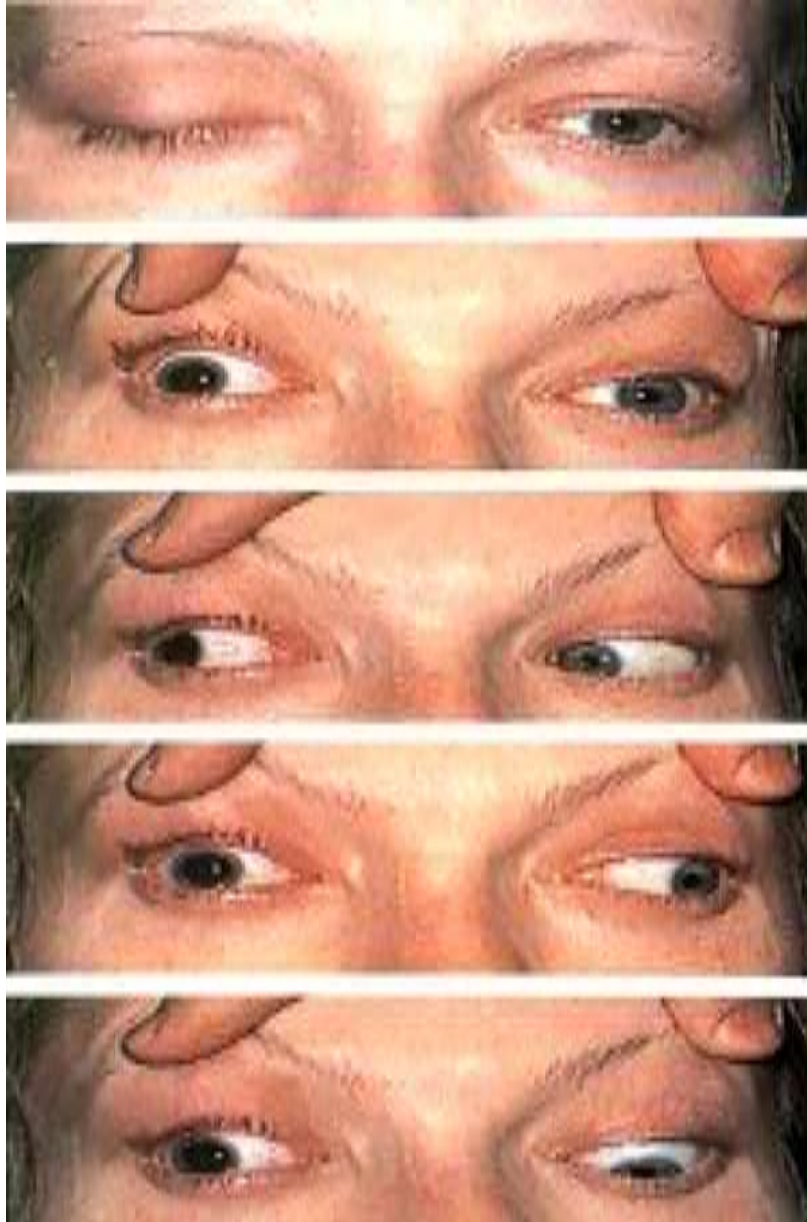
- **Déficience de l'abduction oculaire homolatérale.**

5- Les paralysies oculaires de fonction :

Ces paralysies regroupent l'ensemble des déficiences de la motilité oculaire provoquées par une interruption des voies qui unissent les centres oculomoteurs aux noyaux oculomoteurs. Elles touchent les mouvements conjugués des yeux.

* **Paralysie de la verticalité ou syndrome de Parinaud** : paralysie du regard vers le haut (le plus souvent) et vers le bas, habituellement associé à une paralysie de la convergence, alors que les mouvements de latéralité sont conservés.

* **Ophthalmoplégie internucléaire** : se définit par une parésie ou une paralysie de l'adduction de l'œil d'un côté (alors que la convergence est normale), et un nystagmus horizontal de l'œil en abduction de l'autre côté.



Paralysie complète du III droit
Ptosis, mydriase et strabisme divergent de l'œil droit
Paralysie de la rotation interne et de l'abaissement de l'œil droit

LE NERF TRIJUMEAU (V)

ANATOMIE:

C'est un *nerf mixte* dont le rôle essentiel est d'assurer la sensibilité de la face et la mastication

- le contingent moteur: prend origine dans le noyau masticateur (protubérance). Les fibres radiculaires quittent la protubérance et se rapprochent de la racine sensitive.
- le contingent sensitif. : Les fibres sensitives sont issues de trois branches: l'ophtalmique de Willis (V1) qui pénètre dans l'orbite par la fente sphénoïdale, le nerf maxillaire supérieur (V2), donnant des fibres à visée palpébrale, nasale et labiale et le nerf maxillaire inférieur (V3). Ces trois branches vont former le ganglion de Gasser. Les fibres issues de ce ganglion vont rejoindre la protubérance pour faire relais dans deux noyaux principaux : le noyau gélatineux et le noyau sensitif principal.

Les territoires sensitifs :

- la branche ophtalmique de Willis a un territoire important comportant la partie antérieure de la région temporale, le front, la paupière supérieure, le dos du nez et sur le plan muqueux les sinus frontaux, ethmoïdaux et la fosse nasale. Au niveau de l'œil le territoire sensitif comprend surtout la cornée mais aussi la conjonctive bulbaire et palpébrale.
- le nerf maxillaire supérieur : le territoire sensitif comprend la partie moyenne de la région temporale, la paupière inférieure, la pommette, la lèvre supérieure, l'aile du nez et une partie de la fosse nasale. Sur le plan muqueux le territoire comprend la voûte palatine, le voile du palais, la partie supérieure de l'amygdale, le sinus maxillaire, les gencives et les dents du maxillaire supérieur.
- le nerf maxillaire inférieur est le seul qui est mixte : le territoire sensitif comprend la région temporale postérieure, la partie antérieure du pavillon de l'oreille, les parties antérieures et supérieures du conduit auditif externe, les lèvres inférieures, le menton et la partie basse de la joue. Sur le plan muqueux les 2/3 antérieur de la langue, la face interne de la joue, le plancher de la bouche, les gencives et les dents du maxillaire inférieur.

Ce nerf maxillaire inférieur est donc aussi moteur en innervant les muscles élévateurs (masséters et temporaux) et diducteurs du maxillaire inférieur.

SEMILOGIE:

1) Signes sensitifs:

a- Névralgie essentielle du trijumeau :

Elle répond à une description précise : il s'agit d'une douleur aiguë en éclair ou en décharge électrique, qui se localise en un point précis de l'hémiface, et irradie suivant le territoire d'une ou deux branches du trijumeau. Cette douleur névralgique est favorisée souvent par le simple effleurement ou le contact d'un point ou d'une zone précise appelée « zone gâchette ». Elle peut être aussi déclenchée par la parole et la mastication. Après un accès douloureux, les patients rapportent une période d'accalmie sans aucune douleur. Pendant cette phase réfractaire, qui peut être de courte durée, l'examen de la sensibilité faciale est normal. La douleur évolue classiquement par accès, qui vont se répéter plusieurs fois par jours, parfois par salves.

b- Névralgie symptomatique :

Dans ce cas les douleurs sont plus continues plus sourdes parfois associées à une sensation appelée causalgie avec impression continue de chaleur ou de brûlures.

Il existe une zone d'hypo-anesthésie faciale, avec une anesthésie de la cornée et perte du réflexe cornéen.

c- Troubles sensitifs objectifs :

- **Anesthésie (ou hypoesthésie) cutanée** affecte surtout les sensibilités superficielles. Elle intéresse l'hémiface correspondante selon un territoire bien précis correspondant à la ou (les) branche (s) atteinte (s) ;

- **Anesthésie des 2/3 antérieurs de l'hémi langue** (à l'exclusion de la sensibilité gustative)

- **Anesthésie cornéenne** importante à rechercher, et constitue un excellent signe d'atteinte du V (l'attouchement de la cornée avec une mèche effilée de coton, provoque normalement un clignement des paupières, qui disparaît en cas d'atteinte du V)

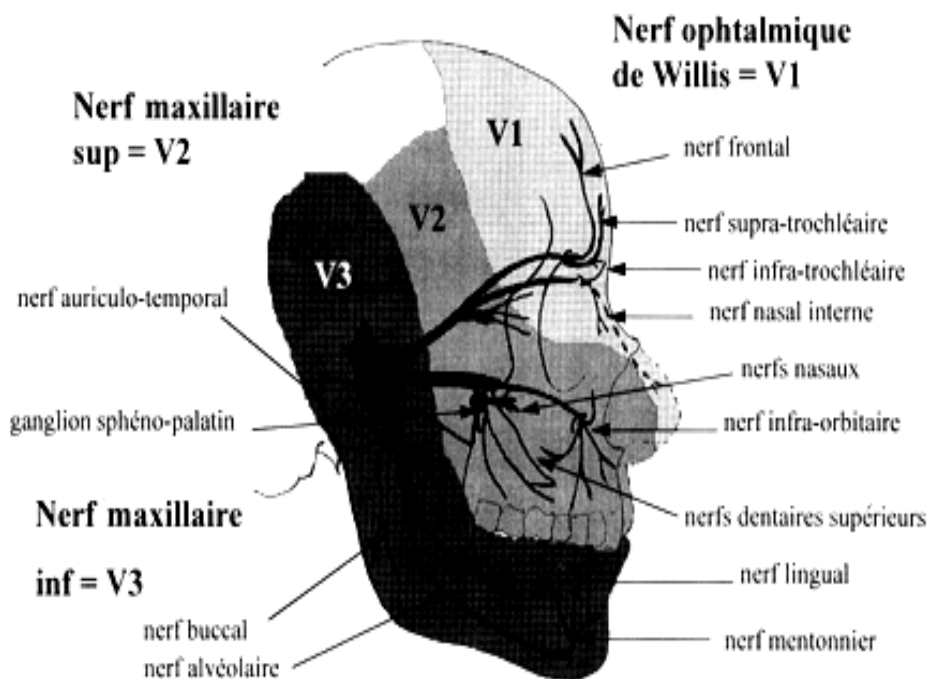
L'anesthésie cornéenne peut être à l'origine d'une **kératite neuroparalytique**, qui constitue une complication redoutable de l'atteinte du V

2) Signes moteurs:

- Sont volontiers discrets lors des atteintes unilatérales. La mastication restant notamment possible, mais sans contraction des muscles temporaux et massétéris du côté atteint.

Lors de l'ouverture maximum de la bouche on observe une déviation du menton vers le côté paralysé. De même les mouvements de diduction sont uniquement possible vers le côté sain. On peut observer une atrophie de la fosse temporale et massétéris

- Dans les paralysies bilatérales, la mastication est impossible. L'amyotrophie de la région temporale et massétéris est bilatérale



Différents territoires de la sensibilité faciale

LE NERF FACIAL (VII)

RAPPEL ANATOMIQUE:

Le nerf facial est un nerf mixte, essentiellement moteur, mais possédant aussi des fonctions sensitivo-sensorielle et sécrétoire.

Constitué de trois contingents :

- **un contingent moteur** : VII proprement dit, fait de fibres efférentes innervant les muscles faciaux,

- **un contingent sensitivo-sensoriel**: VII bis ou intermédiaire de Wrisberg, composé de fibres gustatives (qui assurent la sensibilité gustative des 2/3 antérieurs de la langue) et d'un petit contingent de fibres sensibles qui innervent la partie postérieure du conduit auditif externe, la conque et le tragus = zone de Ramsay-Hunt

- **un contingent végétatif** : constitué de fibres parasymphatiques qui innervent la glande lacrymale et les glandes salivaires

Les branches terminales du nerf facial sont destinées aux muscles de la face et sont en nombre de deux :

* **La branche supérieure ou temporo-faciale** : partie supérieure de la face (muscles temporaux, frontaux, palpébraux, sous orbitaires et buccaux supérieurs)

* **La branche inférieure ou cervico-faciale** : partie inférieure de la face (muscles buccaux inférieurs, la moitié inférieure de l'orbiculaire des lèvres, mentonniers, peaucier du cou)

SEMILOGIE

1- Paralyse faciale périphérique :

En rapport avec l'atteinte des noyaux d'origine, des racines ou du tronc nerveux lui-même. Elle réalise une paralysie totale, intéressant la facial supérieur et inférieur.

Elle se manifeste par :

a- Signes moteurs :

* Au repos : le visage est asymétrique, et les traits sont déviés du côté sain. Du côté atteint, le visage est atone et la joue est flasque. La commissure labiale est abaissée, le sillon nasogénien et les rides du front sont effacées, et la fente palpébrale est élargie.

* Lors de la mimique : l'asymétrie et les déviations s'accroissent. La déviation de la bouche vers le côté sain est plus nette. L'occlusion des paupières ne peut pas être faite du côté atteint, et on voit l'œil se porter en haut et en dehors : c'est le signe de « **Charles Bell** ».

Le malade ne peut pas gonfler les joues, ni souffler, ni siffler correctement et sa parole est perturbée. La mastication et la déglutition sont gênées.

b- Troubles sensitifs

L'hypoesthésie dans la zone de Ramsay-Hunt est exceptionnelle

c- Troubles sensoriels

- Il existe parfois une hyperacousie douloureuse (signe une lésion proximale à la naissance du filet nerveux du muscle de l'étrier qui permet l'accommodation de la tension de la membrane tympanique).

- L'agueusie des 2/3 antérieurs de la langue.

d- Troubles sécrétoires

Les sécrétions lacrymales et salivaires sont diminuées du côté atteint

e- les complications :

Au cours de l'évolution, certaines complications liées à un défaut de régénération du nerf peuvent être au premier plan :

* Les syncinésies = contraction involontaire d'un groupe musculaire à l'occasion d'une contraction volontaire ou réflexe d'un autre groupe musculaire.

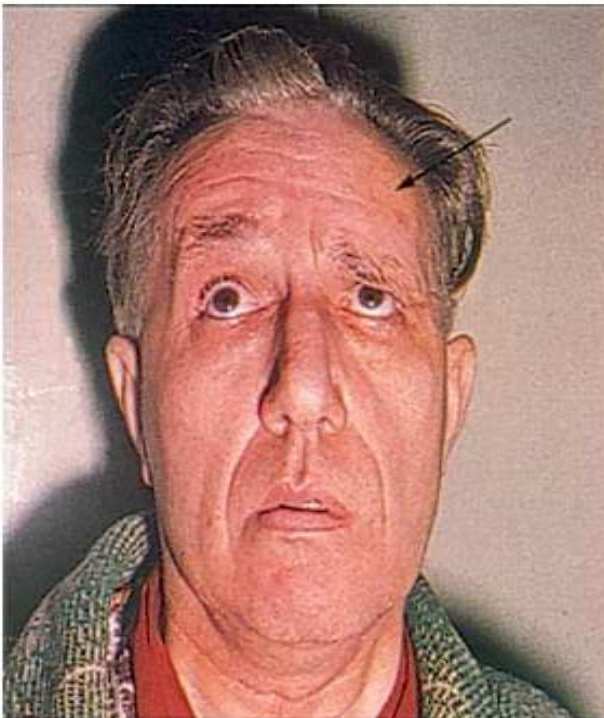
* Le syndrome des larmes de crocodile qui se manifeste par un larmoiement unilatéral abondant, survenant de façon paroxystique au cours de la mastication

* Les spasmes postparalytiques se manifestent par des contractions involontaires intermittentes des muscles faciaux = hémispasme facial

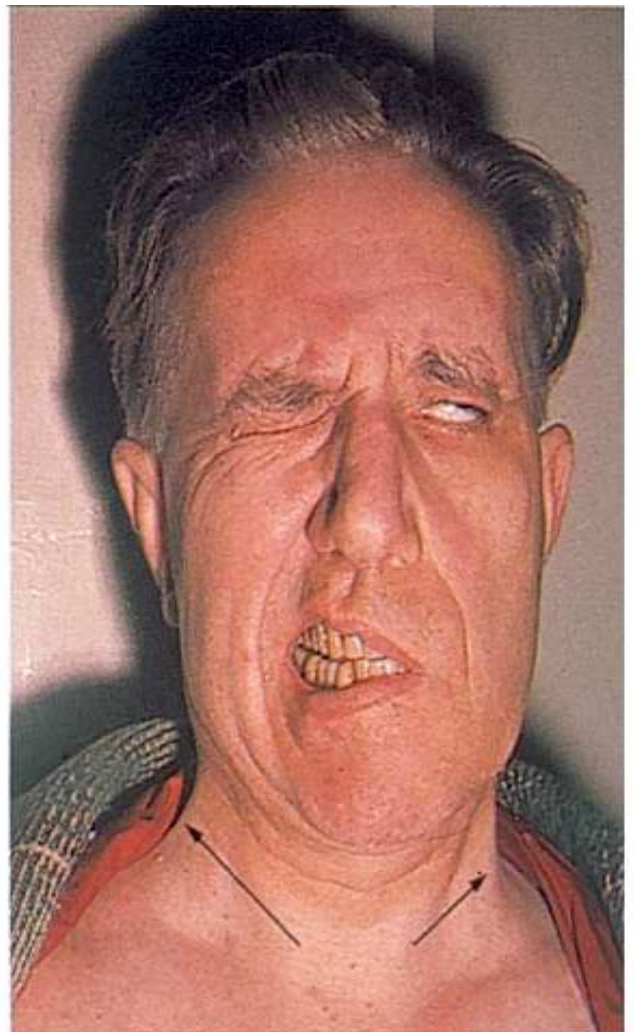
2- Paralytie faciale centrale :

Appelée aussi paralysie supra nucléaire, est en rapport avec une atteinte des fibres fronto-nucléaires. Elle prédomine sur le facial inférieur. L'occlusion palpébrale est en effet possible, mais incomplète réalisant le signe « *des cils de Souques* ».

La paralysie du facial inférieur est dissociée, elle concerne la motilité volontaire alors que les motilités automatique et réflexe sont conservées.



**Effacement des rides du front
Impossibilité de froncer les sourcils**



**Signe de Charles Bell
Déviation de la bouche vers le côté sain**

LE NERF COCHLEOVESTIBULAIRE (VIII)

ANATOMIE

Le VIII comprend les nerfs cochléaire et vestibulaire.

- Le nerf cochléaire est le nerf de l'audition. Il naît de la cochlée. Les influx auditifs sont transmis par l'oreille externe, le tympan et la chaîne des osselets. De la cochlée le nerf gagne le tronc cérébral en passant par le conduit auditif interne et en pénétrant dans la protubérance se rend aux noyaux cochléaires.

- Le nerf vestibulaire : impliqué dans le contrôle de l'équilibre, est constitué par :

- 1) des récepteurs vestibulaires situés dans le labyrinthe, et sensibles à la pesanteur et aux mouvements ;
- 2) du nerf vestibulaire qui chemine dans l'angle ponto-cérébelleux et gagne la protubérance ;
- 3) des noyaux vestibulaires situés sous le plancher du 4^{ème} ventricule.

EXPLORATION

L'acuité auditive est étudiée par la voix chuchotée, le frottement du pouce contre l'index, et les vibrations émises par un diapason.

La latéralité de perception du diapason lorsqu'il est appliqué au milieu du front (*épreuve de Weber*) et la comparaison de la transmission osseuse de la vibration, diapason appliqué sur la mastoïde, et de sa transmission aérienne, diapason devant le conduit auditif (*épreuve de Rinne*), permettent de différencier les surdités de transmission et les surdités de perception.

SEMILOGIE

1- Atteinte du nerf cochléaire

- L'atteinte nerveuse se manifeste par une *surdité* ou une *hypoacousie* dites de perception par opposition aux surdités de transmission dues à une atteinte de l'oreille moyenne ou externe.

* La surdité de transmission est caractérisée par une conduction osseuse normale mais une diminution de la conduction aérienne, et les causes habituelles sont : le bouchon de cérumen, les otites aiguës ou chroniques, et l'otospongiose.

* La surdité de perception affecte à la fois la perception aérienne et osseuse, elle est en rapport avec les traumatismes du rocher, la maladie de Ménière, la presbycusie, et les intoxications en particulier iatrogènes (aminosides)

- Les *acouphènes* sont des bruits surajoutés, le plus souvent des bourdonnements. Ils sont parfois associés à la surdité

2- Atteinte du nerf vestibulaire

- Le principal symptôme est le *vertige*. Il s'agit d'une sensation de déplacement, en règle rotatoire, des objets environnants par rapport au sujet ou du sujet par rapport aux objets.

La rotation peut se faire dans un des trois plans de l'espace, le plus souvent horizontal.

Des nausées et des vomissements peuvent y être associés. Plus rarement, il s'agit de sensations de latéro-pulsion ou d'instabilité à la marche.

- *Troubles de la marche* : typiquement avec déviation latérale (latéropulsion), plus rarement en avant ou en arrière (anté ou rétropulsion) mais toujours dans une même direction. Elle peut être pseudo-ébrioise. Au maximum elle est impossible.

- *Signe de Romberg labyrinthique* : se manifeste par une déviation latéralisée du corps. Cette manœuvre peut être sensibilisée si le patient place ses index en face de ceux de l'examineur : à l'occlusion des yeux on observe une déviation lente, retardée et latéralisée des index, c'est la manœuvre de déviation des index.

- **Le nystagmus** : c'est une oscillation rythmique et conjuguée des globes oculaires. Il comporte deux secousses : l'une rapide, l'autre lente. En médecine, le sens du nystagmus est défini par celui de la secousse rapide. Le plan dans lequel s'effectue le nystagmus peut être horizontal, vertical, rotatoire, multiple.

- **les syndromes vestibulaires** : On distingue le syndrome vestibulaire périphérique lié à une lésion des récepteurs ou du nerf, et le syndrome vestibulaire central par atteinte des noyaux vestibulaires.

a- Syndrome vestibulaire périphérique : est dit *complet et harmonieux*.

Le syndrome est complet car l'ensemble des perturbations qui traduisent une atteinte vestibulaire sont présentes : des vertiges rotatoires intenses, un nystagmus horizontal ou horizonto-rotatoire, des troubles de la statique et de la marche et une déviation des index.

Le syndrome est harmonieux car tous les déplacements se font dans une même direction et habituellement vers le labyrinthe lésé (secousse lente du nystagmus, déviation lors de la marche et la déviation des index)

Il s'y associe fréquemment *une atteinte cochléaire* avec des acouphènes et une baisse de l'audition.

b- Syndrome vestibulaire central : il est *incomplet* dans le sens qu'il ne comporte pas l'ensemble des perturbations traduisant l'atteinte vestibulaire (les vertiges sont flous : sensations vertigineuses), et *dysharmonieux* car les différentes secousses lentes du nystagmus ne se font pas dans la même direction, et l'ataxie est multi-directionnelle, comme la déviation des index.

Les troubles auditifs sont absents, en revanche, des signes témoignant d'une atteinte des autres structures du tronc cérébral sont fréquents : atteinte des noyaux des nerfs crâniens, signes cérébelleux et pyramidaux.

LE NERF GLOSSO-PHARYNGIEN (IX)

RAPPEL ANATOMIQUE

Il s'agit d'un nerf mixte, possédant des fonctions motrices, sensitivo-sensorielles et végétatives.

Le nerf naît d'au moins trois noyaux différents à l'étage bulbaire. Les fibres motrices prennent naissance dans le noyau ambigu. Les fibres sensitivo-sensorielles font relais dans le noyau dorsal, les fibres végétatives prennent leur origine dans le noyau salivaire inférieur.

Le nerf constitué par la réunion de ses trois racines quitte le tronc cérébral par le sillon collatéral postérieur du bulbe. Il sort du crâne par le trou déchiré postérieur (avec le X, le XI, l'artère méningée postérieure et le golfe de la jugulaire interne). Il chemine ensuite dans l'espace sousparotidien postérieur puis dans l'aire amygdalienne puis à hauteur des muscles pharyngés, va donner ses branches terminales et des anastomoses notamment avec le nerf facial, le nerf maxillaire inférieur (branche du Trijumeau) et le X (nerf de Hering).

FONCTIONS:

Le IX a une triple fonction :

- motrice car il innerve le muscle stylo-pharyngien, les muscles des piliers antérieur et postérieur du voile, et le constricteur supérieur du pharynx, dont la contraction constitue une phase essentielle de la déglutition.
- sensitive : sensibilité générale du 1/3 postérieur de la langue et du pharynx.
- sensorielle : sensibilité gustative du 1/3 postérieur de la langue.
- végétative : innerve la parotide (nerf de Jacobson), d'où son rôle dans la sécrétion salivaire.

SEMILOGIE:

1- Signes moteurs :

- **dysphagie non douloureuse**: notamment aux solides.
- **les troubles de déglutition** sont fréquents, responsables de quinte de toux. Si l'atteinte est bilatérale ces troubles sont beaucoup plus importants et peuvent entraîner un reflux des liquides par le nez.
- **légère modification de la voix**, une disparition du timbre de la voix.

A l'examen :

- * le voile du palais est abaissé du côté de la paralysie en raison de l'atteinte des deux piliers.
- * Le signe le plus important est **le signe du rideau** dû à la paralysie du constricteur supérieur du pharynx. Quand on demande au malade de prononcer les lettres a ou é, la paroi postérieure du pharynx se déplace en masse vers le côté sain comme un rideau qui se ferme.
- * le réflexe nauséux est aboli du côté paralysé.

2- Signes sensitivo-sensoriels:

- **la névralgie du nerf glosso-pharyngien** (rare): crises douloureuses provoquées essentiellement par les mouvements de déglutition, sous la forme d'un éclair, siégeant au niveau de la base de la langue et l'angle de la mâchoire irradiant volontiers vers l'amygdale et le fond du conduit auditif.
- **hypoesthésie ou une anesthésie unilatérale du 1/3 postérieure de la langue, des faces latérales et postérieures du pharynx**
- **agueusie unilatérale du 1/3 postérieur de la langue** est rarement rapportée par les patients.

LE NERF PNEUMOGASTRIQUE (X)

RAPPEL ANATOMIQUE

C'est un nerf mixte : moteur, sensitif et surtout végétatif.

Ces différents noyaux sont situés dans le bulbe, à la partie basse : le noyau ambigu, le noyau dorsal du vague, le noyau du faisceau solitaire, le noyau rond, et le noyau sensitif dorsal.

Le tronc nerveux qui réunit toutes les racines émanant de ces noyaux, sort du bulbe par le sillon controlatéral postérieur, sort du crâne par le trou déchiré postérieur.

Il chemine dans le cou, le thorax puis l'abdomen où il donne de multiples collatérales viscérales et des anastomoses notamment avec la branche interne du nerf spinal pour donner le nerf vago-spinal

FONCTIONS:

Elles sont complexes :

- Motrices: assure la motricité du voile du palais et du larynx. Il intervient dans la réalisation du troisième temps pharyngien de la déglutition (innerve une partie des muscles de la déglutition).

- Sensitives : sensibilité du larynx, d'une partie du pharynx, de l'épiglotte, et de la partie adjacente de la base de la langue. Par le rameau auriculaire, il innerve un territoire situé dans la conque de l'oreille, la paroi postérieure du conduit auditif externe.

- Végétatives : sont essentielles. Il est hypotenseur et cardio modérateur. Il intervient dans l'innervation des muscles de l'appareil digestif, dans la régulation de certaines glandes digestives et endocriniennes notamment la thyroïde, le pancréas et les glandes surrénales.

SEMILOGIE:

1- Signes moteurs :

- *Une paralysie vélo-palatine.*

Dans les atteintes unilatérales: troubles modérés de la déglutition, les liquides ayant tendance à refluer par le nez, la voix est nasonnée.

A l'examen par contre les signes sont nets : la luette est attirée du côté sain, l'hémi-voile paralysé est surélevé vers le côté sain. Le réflexe vélo-palatin est aboli du côté paralysé.

Dans les atteintes bilatérales : l'atteinte est sévère, les liquides refluent par le nez. La voie est sourde, nasonnée, la malade a des difficultés à prononcer les lettres labiales.

- *une paralysie laryngée* : dysphonie avec voix bitonale quand l'atteinte est unilatérale, aphonie quand l'atteinte est bilatérale. L'examen laryngoscopique va mettre en évidence la paralysie d'une ou des deux cordes vocales.

2- Signes sensitifs :

Hypo ou une anesthésie du voile du palais d'une partie la plus basse du pharynx et du larynx. Cette anesthésie peut notamment provoquer la perte du réflexe tussigène avec donc risque majeur de fausses routes alimentaires.

3- Signes végétatifs :

Ils sont difficiles à apprécier.

L'accélération du pouls, avec une instabilité lors des changements de position, est le signe le plus frappant, mais on peut noter une gêne respiratoire, une diarrhée et une dilatation oeso-gastro-intestinale.

En cas d'irritation du nerf pneumogastrique on peut au contraire observer une bradycardie, une hypotension, des spasmes bronchiques responsables d'une dyspnée, une irritation gastrique et œsophagienne responsable de nausées et de vomissements et des troubles du transit intestinal.

LE NERF SPINAL (XI)

ANATOMIE:

Le nerf spinal est purement moteur, constitué de deux racines dont l'une dite branche spinale interne est intriquée avec le X sous le terme de nerf vago-spinal.

Son origine est double : médullaire et bulbaire.

- la racine médullaire de C 1 à C 6 au niveau de la corne antérieure de la moelle, quitte la moelle et remonte à travers le trou occipital.

- la racine bulbaire du nerf spinal à la partie inférieure du noyau ambigu et dans le noyau dorsal du vague.

Les racines se rejoignent et forment le XI. Il passe à travers le trou déchiré postérieur et se divise en ses 2 branches : externe (fibres pour le sternocléidomastoïdien SCM et le trapèze) et interne qui est indissociable du nerf pneumogastrique et forme le nerf vago-spinal.

SEMILOGIE

1- Atteinte du nerf spinal externe :

Se traduit par une paralysie du SCM et du trapèze.

L'atteinte unilatérale du SCM entraîne peu de signes fonctionnels (compensée par les autres muscles rotateurs de la tête notamment le splénius). Les données les plus importantes sont rapportées par l'examen qui note l'atrophie du SCM, qui est rapide et bien visible surtout si on demande au patient de tourner la tête du côté atteint, où on constate l'absence de contraction du muscle et son aspect hypotonique.

La paralysie unilatérale du trapèze entraîne une chute de l'épaule du côté paralysé. Le moignon de l'épaule se porte en avant et le bord spinal de l'omoplate est dévié en dehors. Le malade n'arrive pas à surélever l'épaule.

2- Atteinte de la branche interne:

La sémiologie est identique à l'atteinte du pneumogastrique dans son contingent vago-spinal avec atteinte vélopalatine et laryngée.

LE NERF GRAND HYPOGLOSSE (XII)

ANATOMIE

Le XII est responsable de l'innervation motrice de la langue.

Son noyau d'origine s'étend sur presque toute la hauteur du bulbe, sort à la face postérieure, traverse le crâne par le canal condylien antérieur.

En extra-crânien, il a des rapports étroits avec les carotides externes et internes, la région maxillaire et sublinguale.

Ses fibres collatérales et terminales sont destinées à la langue et de ce fait il a des fonctions dans la mastication, la déglutition et la phonation.

SEMILOGIE:

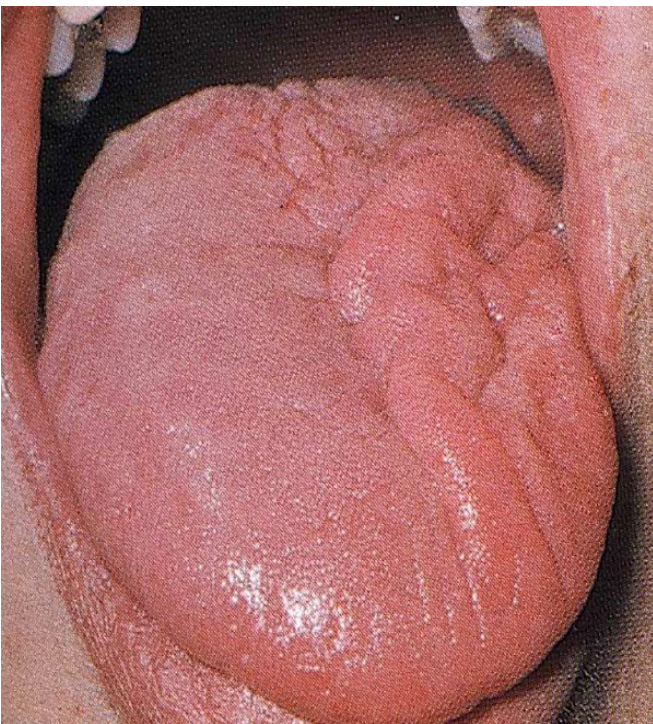
1- La paralysie unilatérale : n'entraîne pas de gêne importante mais on note une hémilangue homolatérale paralysée qui se traduit par une déviation dont le sens varie selon que la langue est au repos ou projetée en avant.

- au repos : la langue repose sur le plancher de la bouche et la déviation se fait vers le côté sain.

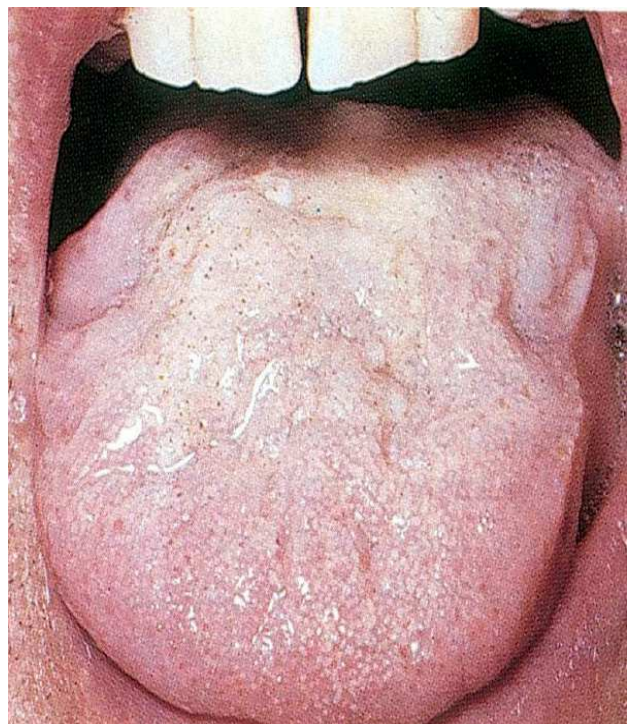
- à la protraction : on observe une déviation de la langue vers le côté paralysé

La langue est asymétrique en raison d'une atrophie de l'hémilangue paralysée avec rapidement un aspect ridé et flétri, plus mince, siège de nombreuses fasciculations

2- La paralysie bilatérale : provoque une gêne très importante avec motilité abolie. La mastication et déglutition sont gravement perturbées, et la phonation est très gênée. La langue est complètement atrophiée et plissée et elle est le siège de fasciculations diffuses.



Paralysie de l'hémilangue gauche
Déviation de la langue du côté paralysé à la protraction
Amyotrophie de l'hémilangue



Paralysie bilatérale de la langue
Amyotrophie des deux bords de la langue

SEMIOLOGIE DES FONCTIONS COGNITIVES

Les fonctions cognitives sont les fonctions neurologiques qui concourent, dans l'espèce humaine, à la connaissance et qui jouent un rôle essentiel dans la communication. Elles comprennent en particulier les capacités attentionnelles, l'orientation temporo-spatiale, la mémoire, les fonctions instrumentales (langage, praxies et gnosies), le calcul et les fonctions exécutives régies par le lobe frontal.

LES TROUBLES DE LA MEMOIRE

La mémoire est la faculté qui permet l'acquisition d'informations, leur conservation et leur utilisation ultérieure sous forme de souvenirs (reconnaissance, évocation).

I – RAPPEL ANATOMO-PHYSIOLOGIQUE

1- Sur le plan anatomique, plusieurs zones participent à la mémoire

- La formation hippocampique, située dans le plancher de la corne temporale du ventricule latéral, au niveau de la 5^{ème} circonvolution temporale
- Le circuit de Papez, hippocampo-mammillo-thalamo-cingulo-tahlamique
- Les aires corticales

2- Sur le plan biochimique, l'acétylcholine intervient dans l'acquisition des souvenirs, le glutamate intervient dans la consolidation des souvenirs au cours de la mémoire à long terme.

3- L'activité mnésique comporte :

- la mémoire à court terme ou mémoire immédiate, qui permet de garder une information pendant un temps très court (moins de 1 à 2 minutes). L'information restituée est constituée de 6 à 7 éléments (empan mnésique)
- la mémoire à long terme concerne le rappel des souvenirs au-delà de 2 à 3 minutes après leur acquisition

4- L'organisation de la mémoire comporte 3 phases :

- la mémorisation concerne l'acquisition des souvenirs
- le conservation ou stockage
- remémoration constitue la restitution du souvenir ; il peut s'agir d'une simple reconnaissance ou d'une évocation

II – SEMIOLOGIE

1- Troubles observés

A – Amnésies

L'amnésie antérograde concerne les événements qui se sont produits après le début du processus pathologique, rendant impossible tout nouvel apprentissage. Le sujet présente un

oubli à mesure, il est incapable d'évoquer les faits qui se sont passés dans les jours précédents, la même journée voire les minutes précédentes.

L'amnésie rétrograde touche les événements qui précèdent l'épisode pathologique de quelques jours à plusieurs mois. Elle s'associe généralement à une amnésie antérograde.

L'amnésie lacunaire constitue un trou de mémoire qui peut persister après une amnésie antérograde ou rétrograde.

B – Paramnésies

Ce sont des productions imaginaires pouvant concerner des personnes, des objets ou des situations avec impressions de déjà vu ou déjà vécu. On les appelle aussi fausses reconnaissances.

C– Ecmnésies

Au cours des ecmnésies, les souvenirs anciens viennent faire irruption dans le présent.

D– Fabulations

Appelées aussi confabulations, ce sont des productions purement imaginaires, souvent pauvres et proches de la réalité quotidienne, parfois caractérisées par le développement de thèmes fantastiques ou de grandeur.

E– Hypermnésies

La « libération mnésique » est une réactualisation d'événements antérieurement vécus, réalisant parfois une « vision panoramique de l'existence ».

Parfois, des capacités mnésiques extraordinaires peuvent être observées chez certains sujets de niveau intellectuel normal ou présentant une déficience intellectuelle.

2- Exploration de la mémoire

L'interrogatoire permet de préciser l'histoire personnelle du patient (souvenirs autobiographiques), l'histoire de la maladie, les événements historiques anciens et les événements actuels (nom des dirigeants politiques, d'artistes, événements nationaux et internationaux).

On étudie la mémoire à court terme en demandant au sujet de répéter des chiffres (empan numérique) ou des mots (empan verbal).

L'exploration de la mémoire à long terme va faire appel à l'apprentissage de listes de mots, d'histoires, que l'on demandera au sujet de restituer, ou à la restitution et reconnaissance de dessins et de figures. On utilisera pour cela des tests neuropsychologiques tels que l'échelle clinique de mémoire de Wechsler, le test de Grober et Buschke, le test de rétention visuelle de Benton, la restitution de la figure de Rey,...

III – FORMES CLINIQUES TOPOGRAPHIQUES

A – Amnésies korsakoviennes (= axiales ou diencéphaliques)

L'amnésie antérograde est sévère et s'associe à des fabulations et fausses reconnaissances, avec une lacune rétrograde concernant plusieurs mois, voire années et une anosognosie. Elles sont la conséquence de lésions bilatérales du circuit de Papez.

B – Amnésies hippocampiques

L'amnésie antérograde est massive mais les souvenirs anciens sont relativement préservés. Il n'y a ni fabulations, ni fausses reconnaissances.

C – Amnésies sélectives

Elles sont la conséquence de lésions corticales focales et leur sémiologie est fonction de la localisation lésionnelle, comme par exemple un déficit de la mémoire verbale dans les lésions temporales gauches.

IV – Etiologies

- les démences, en particulier dégénératives de type Alzheimer (amnésie hippocampique)
- les tumeurs cérébrales
- les infarctus cérébraux et les traumatismes crâniens
- l'encéphalite herpétique
- les encéphalopathies carencielles, en particulier due à l'intoxication alcoolique chronique, cause la plus fréquente du syndrome de Korsakoff en Occident

Les troubles du langage : les aphasies

L'aphasie est un trouble de l'expression et de la compréhension du langage. Elle survient en dehors d'un état démentiel, d'une atteinte sensorielle ou d'un dysfonctionnement de la musculature pharyngo-laryngée.

Il faut distinguer l'aphasie de la dysarthrie, dont il existe 3 types : paralytique, cérébelleuse et extrapyramidale.

I – Rappel anatomo-physiologique

L'élaboration du langage se fait au niveau du cortex cérébral dans des zones spécifiques de l'hémisphère gauche, qui se situent autour de la scissure de Sylvius.

La zone du langage comprend deux portions reliées entre elles par le faisceau arqué :

- une partie antérieure ou frontale (région de Broca), constituée par le pied de la 3ème circonvolution frontale et qui représente le pôle expressif ou moteur du langage
- une partie postérieure ou temporo-pariétale (région de Wernicke), comprenant les deux premières circonvolutions temporales, ainsi que le gyrus supra-marginalis et le pli courbe et qui représente le pôle réceptif ou sensoriel du langage

II – Examen d'un aphasique

1 – Langage oral : expression orale examinée au cours du discours spontané, et dans des taches de dénomination orale et de répétition ; compréhension explorée par des taches de désignation ou de manipulation d'images ou d'objets,...

2 – Langage écrit : lecture, écriture

3 – Etude du langage élaboré : définition de mots, de proverbes, critique d'histoires absurdes, ...

III – Sémiologie aphasique

1 – La désintégration phonétique

2 – La réduction du langage

- manque du mot
- stéréotypie verbale

3 – Les paraphasies

- paraphasies phonémiques : modification des phonèmes constituant les mots, avec adjonction, élision, substitution ou inversion de phonèmes
- paraphasies verbales ou sémantiques : remplacement d'un mot par un autre dont la signification peut être proche
- jargon, néologismes : production d'un discours rendu incompréhensible par la présence de nombreuses paraphasies aboutissant parfois à des non-mots

IV – Formes cliniques

On peut diviser les aphasies en deux groupes : celles où prédominent les troubles de l'expression (aphasie motrice ou aphasie de Broca) et celles où prédominent les troubles de la compréhension (aphasie sensorielle ou aphasie de Wernicke).

A – Aphasies consécutives à un trouble de l'expression du langage

On les appelle encore aphasies motrices. Il en existe plusieurs types, dont nous ne citerons que deux.

1 – Aphasie de Broca

a - Troubles du langage :

Il s'agit d'une aphasie non fluente, dominée par une grande réduction du langage. L'atteinte du langage spontané est majeure avec une fluence verbale effondrée (manque du mot important), le sujet restant muet ou émettant quelques sons mal articulés ou des stéréotypies. Ce trouble est également mis en évidence par la dénomination orale ou la répétition. Les troubles arthriques peuvent être importants, aboutissant à une désintégration phonétique. L'ébauche orale peut améliorer le manque du mot. La compréhension orale est peu perturbée. Il existe une réduction de l'expression écrite. Le malade est conscient de son trouble.

b - Signes neurologiques associés :

Il existe, de façon quasi-constante, une hémiparésie ou une hémiparésie droite à prédominance brachio-faciale, avec troubles sensitifs de même topographie si la lésion est étendue.

c - Localisation des lésions :

Elles siègent au niveau de l'hémisphère dominant, sur le pied de F3.

2 – Aphasie globale

Elle comprend à la fois des troubles majeurs de l'articulation verbale, une agraphie et des troubles sévères de la compréhension orale et écrite. Une hémiparésie sensitivo-motrice avec hémianopsie latérale homonyme droite est associée. Les lésions intéressent les zones de Broca et de Wernicke à gauche.

B – Aphasies consécutives à un trouble de la compréhension du langage

1 – Aphasie de Wernicke

Il s'agit d'une aphasie sans trouble de l'articulation verbale.

a – Troubles du langage

Il s'agit d'une aphasie fluente : le langage spontané est rapide, abondant, sans diminution de la fluence verbale, avec parfois logorrhée. Le sujet s'exprime, mais ce qu'il dit n'a aucune signification, le discours est incohérent. Il existe de nombreuses paraphasies phonémiques et sémantiques, et des néologismes, aboutissant parfois à une jargonaphasie. La compréhension orale est très perturbée, rendant la communication impossible. Le malade est anosognosique des troubles.

b – Signes neurologiques associés

Il existe souvent une hémianopsie latérale homonyme droite. Il n'y a généralement pas d'hémiplégie.

c – Localisation des lésions

Les lésions intéressent l'aire de Wernicke.

V – Etiologies

- Accidents vasculaires cérébraux ischémiques ou hémorragiques
- Traumatismes
- Tumeurs cérébrales
- Causes infectieuses, en particulier les abcès du cerveau
- Causes dégénératives (maladie d'Alzheimer, maladie de Pick, atrophies corticales focales)

Les apraxies

Une praxie est un geste intentionnel, coordonné, permettant la réalisation d'une activité motrice dont le but est défini.

L'apraxie est un trouble acquis du comportement gestuel intentionnel, consécutif à une déficience de la programmation de l'activité motrice volontaire et qui n'est dû ni à une paralysie, ni à une incoordination motrice.

I – Rappel anatomo-physiologique

Les praxies nécessitent une programmation, elles impliquent donc un fonctionnement moteur et sensitivo-sensoriel normal pour que le but poursuivi puisse être atteint.

Leur étude comporte l'analyse de l'activité motrice dans différentes circonstances : exécution de mouvements sur ordre, imitation de ceux réalisés par l'examineur, préhension d'un objet dans l'espace, manipulation d'objets mis à la disposition du patient, dessin spontané, sur commande, d'après modèle.

Les centres praxiques sont situés dans le lobe pariétal de l'hémisphère dominant, au niveau du pli courbe et du gyrus supra-marginal. Les centres praxiques gauches sont en étroite liaison avec l'hémisphère droit par le corps calleux, ce qui permet l'action synergique des 2 hémisphères.

II – Formes cliniques

Le trouble peut affecter la réalisation du geste élémentaire, c'est l'apraxie idéo-motrice. Il peut porter sur la conception du programme nécessaire à la réalisation d'un acte complexe, c'est l'apraxie idéatoire.

A – Apraxie idéo-motrice

Le trouble de l'activité gestuelle affecte la réalisation des gestes simples, le malade étant incapable d'exécuter sur commande par exemple un salut militaire. Parfois, le geste est ébauché mais avec retard ou erreurs.

On fait donc réaliser au patient des tâches exécutées sur ordre ou sur imitation visuelle. On étudie :

- les gestes symboliques conventionnels : salut militaire, serment,...
- les gestes expressifs : simuler la menace, la peur, le froid
- les gestes descriptifs : imiter le geste de se peigner, manger, couper avec des ciseaux, planter un clou...
- les gestes sans signification sur imitation : faire des anneaux, un papillon avec les mains

Les signes neurologiques associés comprennent, selon les cas, une hémiparésie, une aphasie de type Wernicke ou une hémianopsie latérale homonyme.

En fonction de la lésion, l'apraxie idéo-motrice peut être :

- bilatérale, elle est alors due à une lésion pariétale gauche chez le droitier, touchant essentiellement le gyrus supramarginalis
- unilatérale gauche, elle est due à une lésion du corps calleux

B – Apraxie idéatoire

Le trouble de l'activité gestuelle se manifeste dans l'exécution des actes complexes et porte sur la succession coordonnée des différents gestes élémentaires qui les constituent. Le malade fait correctement les gestes élémentaires, mais il est par exemple incapable d'allumer une bougie. Le patient a perdu le schéma nécessaire à la réalisation d'un acte complexe. Ces troubles sont nets lors de la manipulation d'objets, comme une clef, des ciseaux, une lettre à cacheter.

Les signes neurologiques associés sont constitués fréquemment d'une aphasie de Wernicke et d'une hémianopsie latérale homonyme droite.

Les lésions sont habituellement diffuses, touchant le carrefour temporo-pariéto-occipital de l'hémisphère dominant.

C – Apraxie constructive

Il s'agit d'une difficulté d'exécution dans le domaine visuo-spatial, avec difficulté à réunir des unités unidimensionnelles pour former des figures à 2 ou 3 dimensions.

Elle nécessite une série d'épreuves pour être mise en évidence : dessin spontané ou copié, composition d'une figure avec des baguettes de bois ou des allumettes, construction d'un ensemble avec des cubes ou des pièces de bois.

Une atteinte pariétale droite, gauche ou bilatérale peut être en cause.

D- Apraxies spécialisées

L'apraxie de l'habillement se caractérise par l'impossibilité pour le patient d'enfiler ses vêtements, de les boutonner, de nouer une cravate, etc....

L'apraxie de la marche se manifeste par une incapacité à disposer correctement les membres inférieurs pour marcher.

L'apraxie bucco-faciale intéresse les muscles de la face, de la langue et du pharynx. Le sujet ne peut volontairement effectuer des mouvements de la bouche et de la langue (gonfler les joues, grimacer, déglutir), alors qu'il peut les faire spontanément. Ce type d'apraxie est associé à l'aphasie motrice.

III – Etiologies

- les accidents vasculaires cérébraux
- les traumatismes crâniens
- les tumeurs cérébrales
- Les causes infectieuses
- Les atrophies cérébrales
- L'hydrocéphalie (apraxie de la marche)

Les agnosies

L'agnosie est un trouble de la reconnaissance des objets, qui n'est pas lié à un déficit sensitif ou sensoriel, et qui survient en l'absence d'affaiblissement intellectuel important.

I – Rappel anatomo-physiologique

La reconnaissance des objets est un acte psychique complexe, réalisé au cours d'une synthèse entre les impressions sensitivo-sensorielles, venus du monde extérieur, et les souvenirs antérieurement acquis par l'individu. Les aires corticales associatives y jouent un rôle déterminant.

II – Formes cliniques

A – Agnosies visuelles

Elle concerne la reconnaissance des objets, des personnes ou des symboles graphiques sous le seul contrôle de la vue, en l'absence de déficit important de la fonction visuelle.

1 – Agnosie des objets et des images ou cécité psychique

Le sujet ne reconnaît pas l'objet par la vue, mais le reconnaît immédiatement si d'autres informations sensitivo-sensorielles entrent en jeu, par exemple s'il prend l'objet dans sa main. La lésion est occipitale gauche dans la majorité des cas.

2 – Agnosie des couleurs

Le sujet ne peut indiquer la couleur de l'objet qu'on lui montre et ne peut désigner sur une image la couleur qu'on lui nomme. Il ne peut classer des objets d'une couleur donnée d'après leur teinte.

3 – Agnosie des visages ou prosopagnosie

Il s'agit d'un trouble de l'identification des visages connus, de son entourage ou de célébrités. Le sujet peut par contre reconnaître les personnes par leur taille, leur voix, le costume qu'elles portent,...

4 – Agnosie des symboles graphiques

Elle affecte la reconnaissance des lettres ou des chiffres. L'alexie, ou cécité verbale pure se caractérise par l'impossibilité de lire alors que le langage oral est normal.

B – Agnosies auditives

Elles peuvent être globales, souvent intriquées avec des troubles phasiques, ou spécialisées, affectant la reconnaissance des bruits, de la musique ou des mots. Les lésions touchent essentiellement la première circonvolution temporale et sont le plus souvent bilatérales.

1 – Agnosie des bruits ou surdité psychique

Le malade, malgré une acuité auditive suffisante, ne peut identifier les bruits (roulement d'une voiture, bruits de clefs...) et ne peut les distinguer les uns des autres. Elle est due à une atteinte temporelle bilatérale.

2 – Agnosie musicale ou amusie

Elle traduit le déficit de la perception musicale et peut affecter les sons, les rythmes ou la mélodie. Elle serait surtout le fait des lésions de l'hémisphère mineur, mais l'hémisphère dominant a un rôle prédominant chez les professionnels pour la reconnaissance des mélodies.

3 – Agnosie des mots ou surdité verbale pure

Elle se caractérise par l'incompréhension du langage parlé, mais la parole spontanée, la lecture et l'écriture sont normales.

C - Agnosies tactiles ou astéréognosies

Il s'agit d'un trouble de la reconnaissance des objets par le toucher. Le cortex pariétal interprète les sensations brutes qui lui parviennent. L'agnosie d'intensité ou ahylognosie est un trouble de la différenciation des matières. L'amylognosie est un trouble de la différenciation des formes et de la reconnaissance spatiale.

D – Agnosies spatiales

L'agnosie spatiale unilatérale se manifeste par une négligence des objets ou des personnes se trouvant dans l'espace gauche chez le droitier.

E – Asomatognosie

Il s'agit généralement d'une hémiasomatognosie, allant de la méconnaissance totale à la simple négligence de l'hémicorps.

Quand elle s'associe à une hémiparésie et à une anosognosie (méconnaissance systématique du trouble présenté), elle constitue le syndrome d'Anton Babinski ou syndrome de l'hémisphère mineur.

III – Etiologies

- les AVC
- les traumatismes crâniens
- les tumeurs cérébrales
- les infections
- les atrophies cérébrales, comme la maladie d'Alzheimer

EXAMEN D'UN MALADE DANS LE COMA

I- DEFINITION

Le coma est une perte des fonctions de relation (conscience, motilité, sensibilité) avec conservation de la vie végétative

Devant un comateux, le clinicien devra successivement :

- 1- Affirmer le coma
- 2- Juger de sa profondeur
- 3- Eliminer les faux comas
- 4- Rechercher sa cause

II-EXAMEN CLINIQUE

1- Interrogatoire de l'entourage: doit apprécier :

*Le mode de début : brutal ou progressif

*Les modalités d'installation : Notion éventuelle d'un traumatisme crânien, d'une tentative de suicide, ou d'une intoxication accidentelle

*Les antécédents du patient : comitialité, néoplasie, terrain vasculaire, maladie métabolique.

2- Examen clinique :

a- Les activités spontanées:

Les activités spontanées du sujet sont d'abord notées : ouverture des yeux, motilité, activité verbale, cohérente ou non

b- Stimulations : étude de la perceptivité et de la réactivité

La réponse aux stimulations est analysée pour :

* *Les stimulations complexes* : appréciant la perceptivité du sujet : l'orientation temporo-spatiale, les réponses adaptées aux questions posées, l'exécution d'un ordre simple verbal ou écrit (leur conservation est en faveur d'une obnubilation de la conscience, avec atteinte discrète de la vigilance)

* *Les stimulations simples* analysent la réactivité du sujet.

- Les stimulations sensorielles, essentiellement auditives (appel du patient, bruits divers) peuvent provoquer une rotation de la tête et des yeux vers la stimulation (réaction d'orientation) ou une ouverture des yeux (réaction d'éveil).

- Les stimulations sensitives surtout nociceptives et d'intensité croissante, permettent d'apprécier la profondeur du coma, en fonction des réactions provoquées : réaction d'éveil, réaction motrice adaptée visant à écarter le stimulus, ou inadaptée, absence de réaction.

c- Troubles végétatifs :

Leur présence constitue un signe de gravité et impose des mesures thérapeutiques immédiates, éventuellement le transfert dans un centre de soins intensifs. Ils peuvent être spontanés et seront dépistés en analysant la température, le rythme respiratoire, le rythme cardiaque, la

tension artérielle, et la réactivité pupillaire. Dans d'autres cas, ils apparaissent à l'occasion de stimulations diverses ce qui permet d'apprécier la réactivité végétative

3- Examen neurologique

Il peut mettre en évidence :

a- Un syndrome méningé avec raideur de la nuque et signe de Kernig (en évitant la mobilisation du cou en cas de notion d'un traumatisme)

b- Etude de la motricité : un déficit moteur sera confirmé par :

- *une diminution de la motilité spontanée d'un hémicorps
- *une asymétrie faciale à la manœuvre de Pierre-Marie-Foix
- *une asymétrie des réflexes ostéotendineux, ou un signe de Babinski unilatéral

c- Etude du tonus : l'existence d'une hypertonie peut donner une orientation topographique :

**La rigidité de décérébration* oriente vers une lésion mésencéphalique. Elle se caractérise par une hyper extension des membres inférieurs, et une hyper extension et rotation interne des membres supérieurs.

**La rigidité de décortication* traduit une lésion hémisphérique et sa signification pronostique est grave. Elle s'individualise par une flexion des membres supérieurs, et une hyper extension et rotation interne des membres inférieurs.

**L'existence d'une hypotonie unilatérale*, avec chute brutale des membres d'un côté, peut témoigner d'une hémiplégie.

d- Examen de la motilité oculaire : les signes oculomoteurs ont une grande valeur localisatrice

**Atteinte de la motilité extrinsèque* : son examen est difficile, la motilité volontaire étant inexplorable.

On donnera toute l'importance à l'étude des réflexes oculo-céphalique : on procède à des déplacements passifs de la tête, en flexion, extension et rotation, qui du fait de la perte du contrôle hémisphérique sur les centres sous jacents, entraînent un déplacement oculaire conjugué et de sens opposé au mouvement de la tête (phénomène des yeux de poupée).

Plusieurs manifestations cliniques sont possibles :

- Déviation unilatérale : peut orienter vers une paralysie oculomotrice
- Déviation conjuguée de la tête et des yeux : qui se fait vers le côté de la lésion dans les atteintes hémisphériques, et vers le côté opposé à la lésion dans les atteintes du tronc cérébral
- Perte du parallélisme oculaire dans le sens vertical a pour conséquence une déviation oblique (skew deviation), oriente vers une lésion du tronc cérébral.
- Des mouvements oculaires anormaux peuvent également exister et orienter vers des localisations particulières (« bobbing oculaire » : lésions protubérentielles ; « opsoclonies » : lésions encéphaliques ; « mouvements d'errance oculaire » traduisent l'intégrité du tronc cérébral, mais sont de mauvais pronostic)

**Atteinte de la motilité intrinsèque* : se manifeste par des anomalies des pupilles.

- Une mydriase unilatérale aréactive s'observe dans les lésions homolatérales du III, telles qu'on les rencontre dans les engagements temporaires.
- Une mydriase bilatérale aréactive est le fait de lésions pédonculaires.
- Un myosis serré bilatéral punctiforme est le fait de lésions protubérantielles étendues.

4- Examen somatique

Doit être systématique et comprend :

- **La prise de la température* : qui pourra dépister une hyperthermie ou une hypothermie
- **L'examen de la peau* : à la recherche d'ecchymoses, d'hématomes ou de plaies en particulier du cuir chevelu, également un purpura, des angiomes ou un ictère
- **L'examen cardiovasculaire* : peut dépister une bradycardie, une arythmie ou une valvulopathie
- **L'examen pleuropulmonaire* : permet d'étudier le rythme respiratoire (respiration de Cheyne-Stokes), et l'auscultation peut mettre en évidence une affection pulmonaire.

III- ETUDE DE LA PROFONDEUR DU COMA

Le coma étant confirmé, on peut en décrire plusieurs stades :

1- Stade I ou coma léger ou coma vigile :

Simple état d'obnubilation ou de somnolence. Le patient est facilement réveillé par une stimulation nociceptive légère, ou par une stimulation auditive. Il peut avoir une légère note de désorientation temporo-spatiale. Les réflexes ostéotendineux, cornéens et photomoteurs sont présents. Le clignement à la menace est conservé.

2- Stade II ou coma confirmé :

Aucune communication n'est possible, avec abolition de toute relation avec le monde extérieur, le réveil est impossible. Les réactions de défense aux stimulations nociceptives intenses peuvent persister, mais elles sont inadéquates. Le clignement à la menace est aboli. Les réflexes ostéotendineux, cornéens et photomoteurs peuvent être conservés. Il n'y a pas de troubles végétatifs.

3- Stade III ou coma carus ou coma profond :

Il est beaucoup plus grave, avec résolution musculaire totale, abolition des réflexes ostéotendineux, cornéens et photomoteurs. Les stimulations nociceptives ne provoquent aucune réaction motrice ou sont à l'origine d'attitudes de décérébration. Il existe des signes végétatifs (hyperthermie, respiration de Cheynes-Stokes, TA instable, troubles du rythme cardiaque).

4- Stade IV ou coma dépassé :

L'hypotonie est globale, la réactivité est nulle quelle que soit la stimulation utilisée et les fonctions végétatives sont abolies. Les fonctions vitales ne peuvent être maintenues

qu'artificiellement. Les pupilles sont en mydriase bilatérale aréactive. L'EEG est plat, c'est le stade de mort cérébrale.

IV- LES FAUX COMAS

L'analyse sémiologique permet d'éliminer les autres troubles de la vigilance.

1- Confusion mentale : Se caractérise par une obnubilation avec désorientation temporo-spatiale, des difficultés de la perception et de l'idéation, des hallucinations. Elle en règle générale passagère

2- Hypersomnie : S'individualise par la possibilité d'un certain degré d'intégration sensorielle et surtout par les facilités du réveil

3- Mutisme akinétique : Il s'agit d'un état particulier, au cours duquel le patient a les apparences de la veille, avec conservation de l'alternance veille-sommeil, mais toute communication avec l'entourage est impossible. Le malade ne parle pas, n'a aucun mouvement spontané, et ne réagit pas ou peu aux stimulations nociceptives. Cet état s'observe dans les lésions frontales bilatérales, les lésions du diencéphale, et de la formation réticulée du tronc cérébral.

4- Locked-in syndrome : Toute communication verbale ou gestuelle est impossible, cependant la conscience est conservée et la communication est possible grâce aux mouvements oculaires et palpébraux. La lésion causale est habituellement protubérentielle.

5- Coma hystérique : Il pose en général peu de problèmes du fait de la normalité de l'examen clinique et de la discordance des réponses obtenues aux stimulations pratiquées. De plus, l'EEG est toujours normal.

V- ETIOLOGIES:

La recherche étiologique est orientée tout d'abord par l'interrogatoire et les données de l'examen neurologique et somatique.

Ces examens seront complétés par des examens complémentaires (FO, PL, EEG, TDM, examens biologiques ...).

Plusieurs étiologies sont possibles :

**Les comas traumatiques*

**Les comas d'origine neurologique :* épilepsie, méningites et méningoencéphalites, accidents vasculaires cérébraux ischémiques ou hémorragiques, processus expansif intracérébral, etc

**Les comas métaboliques :* hypoglycémie, coma acidocétosique, encéphalopathie hépatique rénale ou respiratoire, et les troubles hydro-électrolytiques.

**Les comas toxiques :* intoxications médicamenteuses (accidentelle ou volontaire), intoxication à l'oxyde de carbone, intoxication alcoolique ou autres toxiques

LES HEMIPLEGIES

I- DEFINITION :

L'hémiplégie se définit comme un déficit moteur touchant un hémicorps, en rapport avec une interruption partielle ou totale de la voie cortico-spinale, support de la motilité volontaire.

II- CLINIQUE :

Elle se caractérise par l'association de signes déficitaires traduisant l'atteinte de la voie cortico-spinale et de signes de spasticité. La survenue de ces deux composantes est habituellement décalée dans le temps, la paralysie étant d'abord flasque puis spastique.

1- Au stade de paralysie flasque :

La suppression de la motilité volontaire domine la clinique

La paralysie prédomine sur les extenseurs au membre supérieur et sur les fléchisseurs au membre inférieur.

Les muscles les plus volitionnels étant les plus atteints.

La paralysie est flasque, hypotonique avec exagération du ballant et hyperextensibilité.

Les réflexes ostéo-tendineux sont abolis mais la présence d'un signe de Babinski permet d'affirmer l'origine centrale.

2- Au stade de paralysie spastique :

L'hypertonie pyramidale intéresse les muscles les plus volitionnels, avec une prédominance sur les fléchisseurs aux membres supérieurs et sur les extenseurs aux membres inférieurs.

Les réflexes ostéo-tendineux sont vifs, surtout polycinétiques et diffusés

Un clonus du pied (trépidation épileptoïde) ou de la rotule peuvent exister.

Les réflexes cutanés abdominaux et crémastériens sont abolis.

Présence d'un signe de Babinski.

Les réflexes de défense, ou de triple retrait, sont surtout le fait de lésions sévères, volontiers médullaires.

Les syncinésies traduisent la spasticité : il s'agit de mouvements involontaires ou des renforcements toniques, qui surviennent dans un groupe musculaire lors de mouvements volontaires et conscients d'une autre partie du corps.

3- Signes associés

Troubles vasomoteurs et trophiques :

- Les téguments dans les territoires paralysés et, surtout la main et le pied en cas d'hémiplégie, sont fréquemment cyanosés avec abaissement de la température locale. Parfois on peut y observer un œdème réalisant l'aspect de la « main succulente ».
- Les escarres qu'il faut prévenir, sont dues à l'immobilisation et à l'écrasement des parties molles entre deux plans avec interruption de la microcirculation.
- Un certain degré d'amyotrophie peut être noté.
- Une arthropathie peut survenir, au minimum on note une ostéoporose des articulations et au maximum une paraostéopathie avec présence d'un ou plusieurs ostéomes.

III- FORMES TOPOGRAPHIQUES

1- Cortex cérébral :

Elle sera à l'origine d'une hémiplegie controlatérale, incomplète (partielle) et non proportionnelle prédominant, selon la localisation de l'atteinte sur le membre supérieur, le membre inférieur ou la face. Il pourra s'y associer d'autres signes traduisant l'atteinte cérébrale et parmi les principaux, il convient de citer les crises comitiales, les troubles sensitifs (astéréognosie, extinction sensitive), les troubles du langage (aphasie de Broca ou de Wernicke), l'hémianopsie latérale homogène.

Les étiologies sont variables (AVC, tumeur, processus inflammatoire ...)

2- Capsule interne :

Habituellement liée à une cause vasculaire, plus rarement à une tumeur. L'hémiplegie capsulaire est volontiers totale et proportionnelle, le membre supérieur, le membre inférieur et la face étant atteints de façon équivalente. Elle est en général pure....., mais parfois associé à des troubles sensitifs.

3- Tronc cérébral :

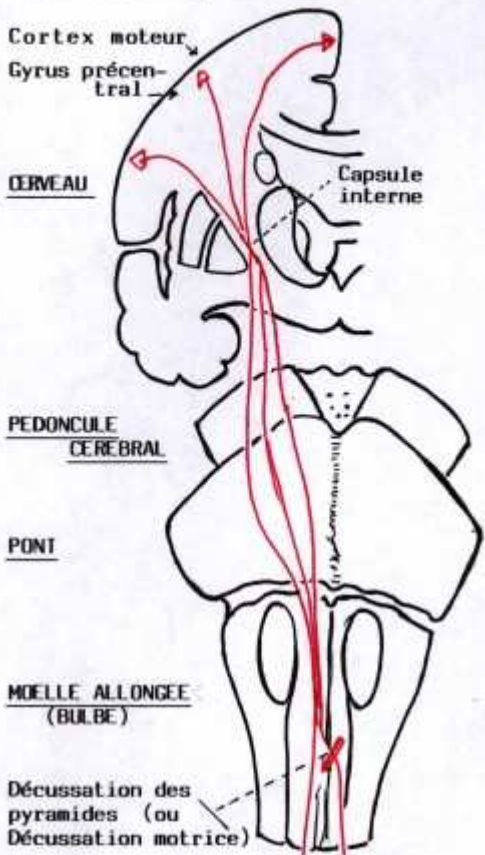
L'hémiplegie est dite alterne car, au syndrome pyramidal controlatéral à la lésion, s'associe une paralysie de type périphérique d'un (ou plusieurs) nerf(s) crânien(s) qui est homolatérale à la lésion, elle est liée à la destruction du noyau d'origine ou de racines du nerf crânien dans leur trajet intraparenchymateux. Exp ... ;.....

4- Niveau médullaire :

Elle réalise le syndrome de Brown-Séquard avec déficit direct de la motilité volontaire, de la sensibilité tactile épicrotique et de la sensibilité profonde et atteinte croisé de la sensibilité superficielle (tactile protopathique, thermique, douloureuse).

1/2 DROITE

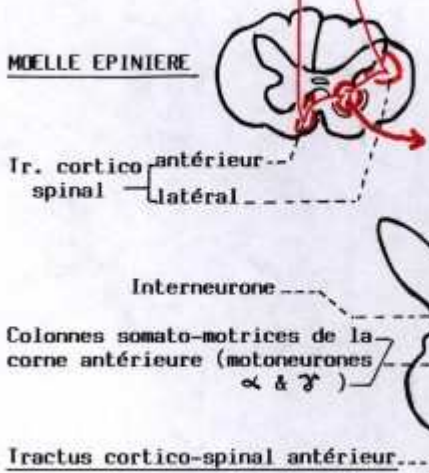
VOIE DE MOTRICITE VOLONTAIRE,
CORTICO-SPINALE



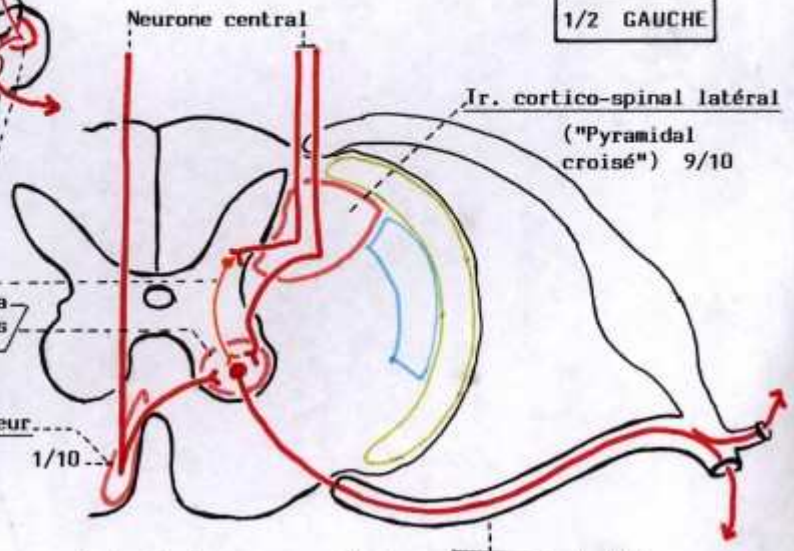
Les faisceaux cortico-spinaux, contingent spinal de la voie de motricité dite volontaire, prennent naissance sur le cortex précentral (aire 4...,6) et aussi sur le cortex post-central 3, 2,1... Ils descendent dans le bras postérieur de la capsule interne, dans la base du P.C., dans la partie basilaire du pont, dans la pyramide du bulbe. A la partie inférieure de celle-ci, le faisceau se scinde en deux contingents :

-9/10 des fibres traversent la ligne médiane (décussation motrice, ou des pyramides) pour descendre dans la partie postérieure du cordon latéral contra-latéral de la moelle (tractus cortico-spinal latéral ou "croisé"). A chaque étage spinal, la fibre se coude et se termine sur le pool des motoneurons des noyaux somato-moteurs de la corne antérieure de la moelle (voie finale commune). Certaines de ces fibres passent par des interneurons situés dans la zone intermédiaire et la base de la corne postérieure)

-1/10 des fibres reste homolatéral, formant le tractus cortico-spinal antérieur ("f. pyramidal direct").



1/2 GAUCHE



LES PARAPLEGIES

I- DEFINITION :

C'est un déficit moteur des deux membres inférieurs, en général symétrique et plus ou moins complet. Elle est due à une atteinte de la voie motrice soit au niveau médullaire on parle alors de paraplégie centrale ; soit par atteinte du deuxième neurone; elle est dite périphérique.

II- LES PARAPLEGIES D'ORIGINE CENTRALES

Elles sont dues à une lésion de la voie motrice principale (voie pyramidale). Elles peuvent être soit spasmodiques, soit flasques.

1- Les paraplégies spasmodiques :

Le déficit moteur prédomine sur les muscles fléchisseurs et sur les muscles distaux. On note une hypertonie spastique avec exagération des réflexes ostéo-tendineux. Il existe un signe de Babinski, une abolition des réflexes cutanés abdominaux, des signes d'automatisme médullaire et des troubles sphinctériens.

La paraplégie spasmodique peut réaliser deux formes :

- **La paraplégie spasmodique en extension** C'est la forme la plus habituelle. L'hypertonie pyramidale est responsable de l'attitude des membres inférieurs en extension adduction, pieds en varus équin. La marche se fait en sautillant ; on l'appelle marche de Gallinacés ou marche pendulaire.
- **La paraplégie spasmodique en flexion** : C'est une forme évolutive de la forme précédente, elle est grave, de mauvais pronostic mais rare. Les membres sont en flexion empêchant la marche.

2- Les paraplégies flasques :

Elles peuvent être d'origine centrale (pyramidale) chaque fois que la lésion médullaire est brutale.

* Elle est caractérisée par l'installation brutale, symétrique, d'emblée massive d'une paralysie totale des membres inférieurs, aucun mouvement n'est possible.

* Il existe une hypotonie musculaire avec abolition des réflexes tendineux, des réflexes cutanés abdominaux, du réflexe crémastérien mais la présence d'un signe de Babinski doit attirer l'attention.

* Les troubles sensitifs sont en général massifs à tous les modes avec un niveau abdominal ou thoracique.

* Les troubles sphinctériens sont constants à type de rétention ou d'incontinence.

* Des troubles trophiques peuvent s'installer rapidement engendrant des escarres qui aggravent le pronostic.

* L'évolution quand elle est favorable se fait vers la spasticité avec réapparition des réflexes tendineux qui deviennent vifs et polycinétiques avec une hypertonie pyramidale.

3- La paraplégie fruste :

Elle s'exprime par une claudication intermittente médullaire : c'est une impotence fonctionnelle non douloureuse des membres inférieurs après un périmètre de marche plus ou moins important, obligeant le patient à s'arrêter (qu'il faut distinguer de la claudication vasculaire).

L'examen neurologique met en évidence :

- * un discret déficit moteur des membres inférieurs lors des manœuvres de Barré et de Mingazini.
- * une vivacité des réflexes ostéo-tendineux, une abolition des réflexes cutanés abdominaux.
- * un signe de Babinski

III- LES PARAPLEGIES D'ORIGINE PERIPHERIQUE

Les paraplégies d'origine périphérique sont toujours flasques, et dues à une atteinte du deuxième neurone de la voie motrice (corne antérieure ou nerf périphérique).

Elles s'opposent aux paraplégies flasques centrales par leurs caractères cliniques :

- elles sont souvent incomplètes et asymétriques
- l'hypotonie n'évolue jamais vers la spasticité
- une amyotrophie apparaît rapidement
- il n'y a pas de signe de Babinski
- les troubles sensitifs sont de topographie tronculaire ou radiculaire
- les troubles sphinctériens sont rares
- l'EMG montre des signes de dénervation.

L'exemple type des paraplégies d'origines périphériques est « le syndrome de la queue de cheval » qui associe :

- douleurs radiculaires bilatérales (sciatique).
- paraplégie flasque incomplète et asymétrique
- aréflexie tendineuse sans signe de Babinski
- anesthésie en selle
- troubles sphinctériens et génitaux
- Les réflexes crémastériens et cutanés abdominaux sont conservés.

SYNDROME CEREBELLEUX

I – RAPPEL ANATOMOPHYSIOLOGIQUE

(Voir cours d'anatomie)

II- SEMEIOLOGIE

Le syndrome cérébelleux associe : des troubles de la statique et de la marche, de l'exécution du mouvement et du tonus musculaire

1- Troubles de la statique et de la marche :

*A la station debout, le malade élargit son polygone de sustentation et présente des oscillations dans toutes les directions, mais qui ne sont pas aggravées par l'occlusion des yeux (Signe de Romberg négatif). Au niveau du cou de pied, on note des contractions anarchiques et incessantes des tendons des jambiers antérieurs (danse des tendons).

* La marche est irrégulière dite festinante ou encore ébrieuse, se fait également avec élargissement du polygone de sustentation, bras écartés du tronc (en balancier), avec des enjambées courtes et irrégulières.

* Les atteintes frustes: seront dépistées en demandant l'exécution d'un demi-tour qui sera décomposé, ou un arrêt brusque qui déséquilibrera le patient.

2- Troubles de l'exécution du mouvement

Ils s'observent lors de l'exécution des gestes volontaires et correspondent à des troubles de la coordination dans l'espace et dans le temps

a- Troubles de la coordination dans l'espace :

* *La dysmétrie ou hypermétrie* : correspondent à une exagération de l'amplitude du mouvement qui dépasse son but. On la recherche aux membres supérieurs par l'épreuve du doigt sur le nez (doigt-nez), et aux membres inférieurs par celle du talon sur le genou (talon-genou)

* *L'asynergie* : exprime l'impossibilité d'associer des mouvements élémentaires, qui ne peuvent pas être exécutés simultanément pour réaliser une activité cinétique, ce qui explique la décomposition du mouvement volontaire. Exemple, le passage de la position couchée à la position assise ne peut se faire sans fléchir les cuisses sur le bassin et élever les talons du plan du lit. Lors de l'accroupissement, il n'y a pas de décollement des talons.

b- Troubles de la coordination dans le temps :

* *La dyschronométrie* : Il s'agit d'un retard à l'initiation et à l'arrêt du mouvement. Elle est recherchée par la manœuvre classique des deux index portés simultanément sur le nez ; elle est surtout nette dans le syndrome cérébelleux unilatéral

* *L'adiadococinésie* : Correspond à l'impossibilité de réaliser des mouvements alternés rapides. Elle est bien mise en évidence par l'épreuve des marionnettes (mouvements alternatifs de prono-supination du poignet).

* Le tremblement intentionnel : inexistant au repos, apparaît uniquement lors du maintien des attitudes, ou de l'exécution d'un mouvement volontaire. Il est irrégulier dans sa fréquence et dans son amplitude, plus marqué au début et à la fin du mouvement.

3- Troubles du tonus musculaire:

Sont à type d'hypotonie, se caractérisent par une exagération de la passivité, et en rapport avec un déficit de la contraction des antagonistes.

Plusieurs épreuves sont pratiquées pour mettre en évidence ce symptôme:

* l'amplitude des mouvements passifs des membres est exagérée.

* La manœuvre de Steward-Holmes : il s'agit de demander au patient de fléchir l'avant bras sur le bras contre résistance appliquée par l'examineur, ensuite, à la levée brutale la résistance, la main du patient vient frapper l'épaule ou le thorax. Chez sujet normal, le mouvement est immédiatement arrêté.

* Les réflexes ostéotendineux sont pendulaires

4- Troubles de la parole et de l'écriture

*Dysarthrie cérébelleuse : La parole est mal articulée, saccadée, explosive, changeante d'un mot à un autre.

*Troubles de l'écriture : Le trait est disproportionné, successivement mince ou large, le tracé est brisé, en zigzag, et les lettres sont anormalement hautes et surtout très irrégulières (macrographie)

III – FORMES CLINIQUES

1- Syndrome cérébelleux médian ou vermien

Se caractérise par l'importance des troubles de la statique et de la marche, alors que la coordination des mouvements est relativement conservée voire intacte aux membres supérieurs. La dysarthrie est habituelle.

2- Syndrome cérébelleux latéral ou hémisphérique

S'individualise par l'importance des troubles de la coordination des mouvements, en revanche l'équilibre est assez bien conservé.

IV - PRINCIPALES ETIOLOGIES DES ATAXIES CEREBELLEUSES.

* Origine virale

* Atteinte vasculaire : Hématome cérébelleux ou infarctus cérébelleux

* Tumeur de la fosse postérieure

* Malformation de la charnière cervico-occipitale, et autres syndromes malformatifs

* Maladies inflammatoires : Sclérose en plaques, maladie coeliaque, maladies systémiques (lupus érythémateux disséminé, Behcet, sarcoïdose, etc)

* Atrophies cérébelleuses paranéoplasiques

* Atrophie cérébelleuse d'origine héréditaire (hérédoataxies)

* Causes métaboliques (déficit en vitamine E) et toxiques (alcool, diphénylhydantoïne)

LES SYNDROMES EXTRAPYRAMIDAUX

I- RAPPEL ANATOMO-PHYSIOLOGIQUE

Le système extrapyramidal, c'est-à-dire striatum (putamen + noyau caudé), pallidum, locus niger, thalamus (noyau antérieur et ventro-latéral) et noyaux sous-thalamiques (corps de Luys, noyau rouge...) joue un rôle majeur dans la régulation du mouvement volontaire.

L'atteinte de la boucle dopaminergique nigro-striée est le principal mécanisme des syndromes extrapyramidaux. La diminution de la synthèse de dopamine au niveau du locus niger (ou le blocage des récepteurs) entraîne une levée de l'inhibition normalement exercée sur les neurones cholinergiques du striatum (par l'intermédiaire de neurones GABAergiques). L'akinésie en est la traduction clinique. L'interprétation des autres signes (tremblement, rigidité) est plus difficile et fait intervenir probablement l'atteinte d'autres voies.

II- LE SYNDROME PARKINSONNIEN

Tous les syndromes parkinsoniens ont en commun une lésion du locus niger. L'anatomopathologie constitue la base de la classification : la présence de corps de Lewy est spécifique de la maladie de Parkinson. Le syndrome parkinsonien est le plus fréquent des syndromes extrapyramidaux.

Il est caractérisé par l'association de 3 symptômes majeurs :

1- Le tremblement de repos

Il s'observe surtout aux extrémités des membres supérieurs. Il peut également toucher les membres inférieurs, mais épargne le chef.

Il est lent (4 à 7 cycles/seconde), régulier, de faible amplitude, il évoque le geste d'émietter du pain, de compter la monnaie ou de rouler une cigarette.

Il disparaît totalement ou s'atténue considérablement lors du mouvement volontaire et du sommeil. Il est exagéré par les émotions, la fatigue (fin de journée) et l'effort intellectuel (calcul mental).

Il est souvent unilatéral (surtout dans les formes débutantes), mais peut être d'emblée bilatéral.

2- L'akinésie

Elle désigne la raréfaction de l'activité motrice du patient.

C'est un trouble de l'initiation et de l'exécution du mouvement apparent dans la motilité volontaire et automatique.

* Au niveau des membres, les gestes sont rares, limités en amplitude, ce qui peut être mis en évidence en demandant au patient de faire « les marionnettes », ou de toucher le plus rapidement possible le pouce avec chacun des autres doigts.

* Il y a une réduction ou disparition du balancement des bras à la marche.

* La face est peu ou pas expressive, le clignement des paupières est rare.

Sur ce fond d'akinésie, surviennent parfois des « kinésies paradoxales » : libération des possibilités motrices pendant de brefs instants à la suite d'un choc émotif par exemple.

3- L'hypertonie extrapyramidale (ou rigidité)

Elle est observée de façon plus ou moins marquée lors de la mobilisation passive des différents segments des membres. Elle donne une sensation de résistance maximale d'emblée, qui reste identique quelque soit la position du membre avec conservation de l'attitude en fin de mouvement. Le phénomène de « la roue dentée » s'observe lorsque la rigidité est moins importante, cédant par à-coups successifs.

La manœuvre de Froment permet de dépister des formes plus frustes : alors que l'examineur imprime des mouvements passifs au poignet du patient, il demande à celui-ci de faire un geste continu avec l'autre main (saisir un objet éloigné, faire « les marionnettes »...). Dès que le mouvement volontaire est initié, la rigidité se majore et peut apparaître plus nette.

Dans les formes frustes, on peut rechercher l'exagération des réflexes de posture, conséquence de l'hypertonie : lorsque l'examineur pousse légèrement en arrière le patient en station debout, le tendon du jambier antérieur fait saillie sous la peau de façon importante et anormalement prolongée.

4- Conséquences des trois signes majeurs

A côté de ces 3 signes, l'examen doit rechercher les conséquences de leur association affectant tous les comportements moteurs (marche, voix, écriture...) et les postures :

a- Troubles de la statique et de la marche

*L'atteinte de la statique :

Dans les formes évoluées, les patients se tiennent la tête et le tronc penchés en avant, les genoux légèrement fléchis, les coudes près du corps avec les avant bras demi-fléchis. Leurs gestes spontanés sont rares et lents (bradykinésie). Lors des formes plus discrètes, l'examineur doit analyser de façon dynamique les mécanismes de compensation de l'équilibre : lorsqu'on bouscule le patient, celui-ci se rattrape gauchement, « en bloc », et perd facilement d'équilibre.

*L'atteinte de la marche peut être très évocatrice :

Il existe une lenteur au démarrage ou un piétinement sur place. La marche se fait à petits pas, penché en avant, donnant parfois l'impression que le patient « court après son centre de gravité ». Le passage d'un obstacle (seuil, marche...) peut faire réapparaître le blocage. La réduction ou la perte du balancement des bras à la marche peut être le seul signe.

b- L'atteinte de la musculature bucco-phonatoire

Elle peut réaliser une dysarthrie : la parole est lente, monocorde, peu audible et au maximum incompréhensible.

c-L'atteinte de l'écriture:

Elle est très typique et souvent très précoce. Il existe une micrographie, qui s'accroît au fur et à mesure des lignes. Le tremblement et la rigidité peuvent rendre l'écriture illisible.

5- Autres signes associés:

*Exagération des réflexes dits médians (réflexe nasopalpebral)

*Hyper sialorrhée, hypercrinie, hypersécrétion sébacée

*Douleurs pseudo-rhumatismales

*Troubles cognitifs : peuvent également se rencontrer. Il s'agit d'un ralentissement psychique (bradypsychie), parfois associé à des éléments faisant évoquer un dysfonctionnement frontal (tendances persévératives, difficultés à changer rapidement d'activité, perturbations de la mémoire de travail...). Leur mécanisme pourrait faire intervenir une désactivation du cortex préfrontal.

* Syndrome dépressif : Il n'est pas rare de voir un syndrome dépressif qui semble être directement relié au mécanisme de la maladie et non pas réactionnel à ses conséquences.

III- LE SYNDROME CHOREIQUE

Il associe :

- une hypotonie diffuse
- des mouvements choréiques :

Ce sont des mouvements anormaux, involontaires, irréguliers, souvent asymétriques survenant sans raison, de début brusque et de durée brève.

Ils intéressent les membres (prédominant aux racines) et la face (à l'origine de grimaces inadaptées).

Ils augmentent au cours de l'activité volontaire qu'ils perturbent, au cours des émotions, de la fatigue et disparaissent pendant le sommeil.

Les mouvements choréiques sont dus à une lésion du striatum.

IV- LES MOUVEMENTS ATHETOSIQUES

Ce sont des mouvements lents, ondulatoires. Ils intéressent préférentiellement les extrémités des membres où ils sont caractérisés par une combinaison de mouvements plus ou moins continus, lents, reptatoires, de flexion, extension, abduction et adduction.

V- LES MOUVEMENTS BALLIQUES

Ce sont des mouvements brusques, rapides, irréguliers, de grande amplitude, répétitifs, prédominant à la racine des membres.

Ils sont déclenchés par les changements de position et s'atténuent au repos.

Ils sont souvent limités à un hémicorps (hémiballisme) et résultent d'une lésion du noyau sous-thalamique controlatéral (corps de Luys).

LE SYNDROME MENINGE

I- GENERALITES:

Les méninges (dure-mère, arachnoïde et pie-mère) sont des enveloppes du système nerveux. L'espace sous arachnoïdien entre pie-mère et arachnoïde contient le liquide céphalo-rachidien.

Toute agression de ces enveloppes quelque soit son origine (inflammatoire, infectieuse, hémorragique) va se traduire par :

- des signes méningés : (symptômes non spécifiques de la cause).
- Par des modifications du LCR.

C'est l'ensemble de ces perturbations qui réalise le syndrome méningé.

II- SYNDROME MENINGE CLINIQUE :

1- Les signes fonctionnels :

Trois signes importants constituent le « trépied méningitique » :

* **La céphalée** est le symptôme majeur. Elle est constante, précoce, très intenses, violente, diffuse, irradiant vers la nuque, continue avec des paroxysmes, insomnante, exagérée par le bruit (phono phobie), la lumière (photophobie), s'accompagnant de rachialgies et d'une hyperesthésie cutanée diffuse.

* **Les vomissements** : sont de type « cérébral », se font facilement sans effort, en jet ou en fusée, sans rapport avec les repas, spontanées ou provoquées par les changements de position. Ils surviennent volontiers à l'acmé des céphalées qu'ils calment transitoirement.

* **La constipation** est inconstante

2- L'examen mettra en évidence:

***La raideur méningée** : Elle est en rapport avec une contracture antalgique des muscles paravertébraux. La nuque est fixée en extension et la tentative de flexion passive se heurte à une résistance douloureuse et invincible. Cette raideur est responsable de l'attitude en « chien de fusil » du malade : couché sur le côté, les jambes repliées, dos tourné à la lumière, tête en hyper extension.

***Les signes de Kernig et Brudzinski** extériorisent le même phénomène (contracture para vertébrale invincible) :

- Signe de Kernig : le malade ne peut se mettre assis sans fléchir les genoux.

- Signe de Brudzinski : la nuque ne peut être fléchiée sans flexion compensatrice des cuisses sur le bassin.

* **Les signes accessoires et inconstants**

- Bradycardie ;

- Hyperesthésie cutanée ;

- Troubles vasomoteurs (raie méningitique de Trousseau).

* **Chez le nouveau-né** :

Le syndrome méningé n'est pas facile à mettre en évidence (nuque souvent molle).

Il faudra attacher plus d'importance aux signes suivants :

- Augmentation de la tension des fontanelles

- Manœuvre de suspension de Lesague : absence des mouvements de pédalage habituels des membres inférieurs qui restent fléchis.

3-L'examen sera toujours complété par :

- * La prise de la température ;
- * La recherche d'un syndrome infectieux ;
- * Ainsi qu'un examen neurologique complet, à la recherche d'éventuels signes de focalisation.

III- LE SYNDROME MENINGE BIOLOGIQUE :

L'étude du liquide céphalorachidien (LCR) constitue un temps capital. Le LCR est prélevé par ponction lombaire, qui devra être précédée systématiquement d'un fond d'œil pour vérifier l'absence d'œdème papillaire. On détermine ainsi la pression du LCR et surtout les modifications qu'il présente. Normalement, le LCR est limpide (eau de roche), contient moins de 5 globules blancs (lymphocytes), des protéines (0,20 à 0,40 g/l), du glucose (0,50 g/l) et des chlorures (7 g/l)

Selon l'aspect du LCR on peut envisager trois orientations étiologiques :

- Liquide clair : méningite à liquide clair
- Liquide purulent : méningite purulente
- Liquide hémorragique : hémorragie méningée

IV- ETIOLOGIES DES SYNDROMES MENINGES :

1- L'hémorragie méningée :

Le LCR est sanglant ; le sang est hémodialysé et incoagulable.

L'examen cytochimique met en évidence un grand nombre d'hématies et une augmentation de la protéinorachie.

Les causes d'erreur doivent être reconnues, en particulier une piqûre vasculaire au cours de la ponction lombaire.

Les causes des hémorragies méningées sont variées (rupture d'un anevrysme, traumatisme crânien, etc....)

2- Les méningites purulentes

Les méningites purulentes associent classiquement un syndrome méningé, un syndrome infectieux et un LCR purulent.

L'analyse du LCR révèle : Une élévation importante d'éléments blancs : polynucléaires neutrophiles en majorité altérés. Une glycorachie abaissée et une hyperprotéinorachie.

L'examen bactériologique direct, en culture et parfois amplification génique (PCR) permet d'identifier le germe responsable (méningocoque, staphylocoque, streptocoque, pneumocoque)

3- Les méningites à liquide clair

a- La méningite tuberculeuse :

Le LCR est clair, contenant des lymphocytes en majorité, avec une hyperprotéinorachie et une hypoglycorachie

Des bacilles acido-alcool-résistants de KOCH (BAAR) peuvent être mis en évidence à l'examen direct et en culture sur milieux spéciaux (mais la recherche est souvent négative).

b- Les méningites virales : Typiquement, le LCR est clair, et comporte majoritairement des lymphocytes. Mais le taux de protéinorachie et de glycorachie est normal ou modérément élevé.

c- La méningite syphilitique : diagnostic facile (par les sérologies syphilitiques)

LE SYNDROME D'HYPERTENSION INTRACRANIENNE

I- DEFINITION :

Le syndrome d'hypertension intracrânienne (HIC) correspond à un syndrome clinique témoignant de l'augmentation de la pression à l'intérieur de la boîte crânienne.

Il s'agit d'est une urgence diagnostique et thérapeutique, car des complications graves peuvent survenir, mettant en jeu à la fois le pronostic vital et fonctionnel (visuel).

II- PHYSIOPATHOLOGIE :

Toute augmentation de volume de l'un des différents contenus de la boîte crânienne, en raison de son inextensibilité, peut provoquer une hypertension intracrânienne. Cette augmentation de volume peut concerner :

*le parenchyme cérébral au cours des œdèmes cérébraux ou lors du développement d'une tumeur

* La quantité du LCR lorsqu'il existe une hypersécrétion, un défaut de résorption ou plus fréquemment un obstacle gênant la circulation du LCR

* Le volume sanguin lors d'un hématome ou lors d'un obstacle gênant le retour veineux

Cette HIC aura pour conséquence principale une hernie des parties du cerveau sous pression, à travers les orifices ostéoduraux de voisinage : c'est l'engagement cérébral ; également une souffrance du nerf optique qui va se manifester tout d'abord par un œdème papillaire de stase et à la limite par une atrophie optique (avec une cécité irréversible)

III- LES SIGNES CLINIQUES :

Le Sd d'HTIC associe les signes cliniques suivants :

1- Signes fonctionnels :

a- La céphalée : est particulière par sa survenue matinale ou lorsqu'elle réveille le malade dans la deuxième partie de la nuit. Elle est d'apparition récente et augmente progressivement d'intensité.

b- Les vomissements : faciles en jet, surviennent généralement au moment des acmé céphalalgiques, ou à l'occasion de changements de position de la tête, sans rapport avec les repas.

c-signes visuels : sont d'observation courante. Il s'agit d'une impression de flou visuel ou de brouillard devant les yeux, pouvant être transitoire au début. Il peut s'agir de véritables éclipses amaurotiques. L'existence d'une diplopie par atteinte du VI est fréquente, mais elle n'a pas de valeur localisatrice.

2- Signes physiques :

L'étude du fond d'œil : recherche le signe objectif majeur « l'œdème papillaire ». Les veines sont distendues, sans battement, et écrasent les artères, témoignant ainsi d'une stase veineuse. Les bords de la papille perdent leur caractère net et la papille fait saillie sur le plan rétinien.

Enfin apparaissent des hémorragies linéaires autour de la papille. Si l'HIC se prolonge une atrophie optique peut s'installer. Il s'agit d'une complication majeure car elle peut entraîner la cécité

L'examen neurologique doit être systématique et complet à la recherche de signes de focalisation. Il peut être normal, ou retrouver une paralysie uni ou bilatérale du VI.

Chez le nourrisson, le diagnostic d'HIC est souvent difficile, d'autant plus que l'œdème papillaire peut manquer à l'examen du FO, le signe principal est l'augmentation du périmètre crânien.

IV- LES COMPLICATIONS DE L'HTIC :

1- Les complications visuelles:

Risque de cécité définitive par atrophie optique.

2- L'engagement cérébral :

Les engagements cérébraux constituent les principales complications. Ils font courir un risque vital immédiat et imposent d'urgence la recherche d'une cause et son traitement.

- *L'engagement sous falciforme* : hernie de la circonvolution du corps calleux sous la faux du cerveau n'a pas de sémiologie individualisée.
- *L'engagement temporal* : hernie du lobe temporal dans la fente de Bichat, donne une paralysie précoce du III qui permet le diagnostic.
- *L'engagement diencéphalique* : de diagnostic difficile au début, se manifeste par un rythme respiratoire irrégulier type Cheyne-Stokes et une baisse de la vigilance ; les pupilles sont en myosis bilatéral et réactives à la lumière forte. A un stade ultérieur apparaissent les réactions hypertoniques aux stimulations douloureuses: rigidité de décérébration ou de décortication.
- *L'engagement amygdalien* : il s'agit d'une hernie des amygdales cérébelleuses à travers le trou occipital. Il provoque des crises hypertoniques en extension, accompagnées d'exacerbation de la céphalée et de vomissements.

V- LES ORIENTATIONS ETIOLOGIQUES

Toute suspicion d'HIC entraîne la prescription urgente d'une imagerie cérébrale (scanner X ou IRM cérébrale).

Toute lésion expansive intracrânienne qu'elle qu'en soit la cause (tumeur primitive ou secondaire, abcès et encéphalites ...), est susceptible de créer une hypertension intracrânienne en raison de son volume. En fait, sont déterminants pour réaliser une HIC : la rapidité du développement de la lésion (ce qui explique la fréquence des hémorragies cérébrales en cause), son siège par rapport aux voies d'écoulement du LCR, l'importance de l'œdème cérébral réactionnel.

La ponction lombaire est formellement contre-indiquée chaque fois qu'existent les symptômes de l'HIC, car une modification brutale de pression risque de déclencher un engagement temporal ou cérébelleux.

SEMILOGIE DES CRISES EPILEPTIQUES

I- GENERALITES :

A- Définition :

On appelle crise épileptique l'ensemble des manifestations cliniques en rapport avec une hyperactivité paroxystique et synchrone d'un groupe plus ou moins étendu de neurones cérébraux.

Il faut d'emblée distinguer entre :

- Crise épileptique : qui est un symptôme d'une agression cérébrale aigue.
- Epilepsie maladie : caractérisée par une récurrence des crises.

B- Principes de classification des épilepsies :

La classification des épilepsies est une *classification électro-clinique*, basée à la fois sur la sémiologie des crises et les données de l'électroencéphalogramme (EEG).

L'EEG est indispensable au diagnostic d'une épilepsie, particulièrement utile lorsqu'il montre des anomalies paroxystiques (pointes ou pointe-ondes) cohérentes avec la présentation clinique des crises. Lorsqu'il est normal, il ne permet pas d'éliminer ce diagnostic, qui reste tout d'abord basé sur la clinique.

L'EEG, en montrant des anomalies focalisées, peut révéler le point de départ d'une crise secondairement généralisée, qui peut avoir été considérée comme généralisée d'emblée sur les données de l'interrogatoire.

Il apporte également des informations indispensables à l'identification des différents syndromes épileptiques.

La classification des épilepsies est basée sur 2 axes :

1- Un axe sémiologique des crises, distinguant :

- *Les épilepsies généralisées* caractérisées par une décharge diffuse, bilatérale et synchrone au niveau des deux hémisphères
- *Les épilepsies partielles* caractérisées par une décharge focale d'une région cérébrale avec une sémiologie clinique correspondant à cette zone.

2- Un axe étiologique, distinguant :

- *Les épilepsies idiopathiques* (terrain génétique)
- *Les épilepsies symptomatiques* (lésionnelles)
- *Les épilepsies cryptogéniques* (cause cachée)

II – SEMIOLOGIE DES CRISES EPILEPTIQUES :

A- Les crises généralisées

Il existe plusieurs types de crises épileptiques généralisées, dont les plus fréquents sont représentés par la crise tonico-clonique généralisée et l'absence « petit mal ». D'autres types de crises existent (crise myoclonique, crise clonique, crise atonique, crise tonique)

1- La crise tonico-clonique généralisée :

Cette crise se manifeste par une perte de connaissance brutale, sans prodrome, avec chute. Dans sa forme complète elle comporte :

- *une phase tonique* de 10 à 20 secondes, au cours de laquelle on observe une contracture de l'ensemble de la musculature, avec flexion puis en extension des quatre membres et du tronc, contracture des masséters.
- *une phase clonique* d'environ 30 secondes, se caractérisant par des secousses musculaires brusques des membres en flexion avec clonies faciales et mandibulaires.
- *L'apnée* associée à la phase de contracture tonique provoque une cyanose accompagnée de signes neuro-végétatifs (mydriase, piloérection, hypertension artérielle, tachycardie) et de phénomènes sécrétoires (hypersalivation et encombrement trachéo-bronchique). C'est également lors de cette phase tonico-clonique de la crise que peut survenir *une morsure de langue* classiquement latérale.
- *A la fin de la phase clonique*, peut survenir une perte des urines, non spécifique de la crise épileptique. La respiration bloquée depuis le début de la crise reprend à ce moment-là, ample, bruyante (stertor), et la cyanose disparaît progressivement.
- *La reprise de conscience* est progressive, avec une confusion post-critique dont la durée peut aller jusqu'à une heure, et au cours de laquelle le malade peut avoir un comportement d'agitation.

Au réveil, le sujet ne garde aucun souvenir de sa crise, il se plaint de douleurs musculaires, de céphalées ou de douleurs en relation avec un traumatisme occasionné par la chute initiale. Dans certains cas, la phase tonique ou la phase clonique seront seules présentes.

2- Les absences de type "Petit Mal":

Il s'agit d'une suspension pure et brève de la conscience, durant le plus souvent moins de 20 secondes, totalement amnésique, sans automatisme, parfois associée à quelques secousses palpébrales. Lors de l'absence, le malade interrompt son activité et la reprend là où il l'avait laissée lorsqu'il reprend conscience. La reprise totale et immédiate de la conscience à la fin de l'absence est un point sémiologique important. Dans leur forme pure, ces absences sont observées essentiellement chez l'enfant.

3- Les autres crises généralisées :

* Les myoclonies : sont des secousses musculaires brèves, à prédominance proximale, touchant le plus souvent les membres supérieurs, provoquant un lâchage ou une projection de l'objet tenu entre les mains, plus rarement les quatre membres ou uniquement les membres inférieurs pouvant entraîner une chute brutale.

* Les crises cloniques : sont des clonies musculaires (contractions musculaires sans déplacements de membres) généralisées, asymétriques avec abolition de la conscience.

* Les crises atoniques : Il s'agit de crises se manifestant par une perte brutale du tonus postural, entraînant le plus souvent la chute, sans prodrome, avec une suspension brève de la conscience.

* Les crises toniques : Crises toniques globales en hyperextension, se différencient de la grande crise tonico-clonique généralisée par leur brièveté et leur survenue préférentiellement nocturne au cours du sommeil.

B- Les crises partielles

Les manifestations cliniques de ces crises dépendent du siège de la décharge critique, et l'analyse sémiologique apporte dans la plupart des cas des indications sur la localisation de la zone corticale responsable.

On distingue des crises partielles simples et complexes, en incluant dans la seconde catégorie toutes les crises à point de départ focal et qui comportent un trouble de conscience complet ou partiel.

Toute crise partielle est susceptible de se généraliser secondairement.

1- Les crises partielles simples :

a- Crises motrices :

* *La crise Bravais-Jacksonienne* : se manifeste par des secousses cloniques partielles unilatérales, selon une extension caractéristique, débutant au niveau des doigts et se propagent en tâche d'huile jusqu'au niveau de l'hémiface du même côté. Elle traduit une décharge critique intéressant la zone rolandique opposée aux manifestations cliniques.

* *Les crises cloniques hémicorporelles* : se distinguent des précédentes par leur diffusion d'emblée à l'ensemble de la musculature d'un hémicorps. Elles peuvent provoquer un déficit moteur post-critique ou des séquelles motrices permanentes.

* *Les crises adversives* : se caractérisent par une déviation et une giration intéressant principalement les yeux, la tête, la musculature axiale et les membres supérieurs. Plus exceptionnellement, les crises adversives comportent une giration de tout le corps, pouvant entraîner une chute (crise giratoire).

* *Les crises posturales* : au cours desquelles on observe des manifestations dystoniques paroxystiques, touchant souvent le membre supérieur ou l'hémicorps.

b- Crises sensitives:

Ces crises sont en relation avec une décharge intéressant les aires sensorielles primaires ou associatives. On distingue :

* *Les crises somato-sensitives* : s'expriment par des paresthésies ayant dans la plupart des cas la même progression que les crises motrices jacksoniennes, et peuvent être suivies de manifestations motrices de type Jacksonien (du fait de la propagation de la décharge à l'aire motrice).

* *Des troubles somatognosiques* plus élaborés : sensations de perte de tout ou partie d'un hémicorps (asomatognosie), sensations de membre fantôme surnuméraire, de déformation d'un membre. Leur stéréotypie et leur brièveté permettent de les rapporter à une crise épileptique. Elles sont en relation avec une décharge intéressant les aires pariétales postérieures.

c- Crises sensorielles :

* *Les crises visuelles* se manifestent par :

- des phosphènes (points brillants, étoiles, cercles colorés) le plus souvent, qui peuvent intéresser un seul hémichamp lorsque la décharge se situe au niveau de l'aire visuelle primaire occipitale (aire 17). Ils peuvent être associés à un déficit visuel latéralisé (hémianopsie latérale homonyme) ou global (amaurose).

- des illusions visuelles : (plus exceptionnelles) qui se manifestent par une transformation paroxystique de la perception visuelle du monde environnant, avec impression de grossissement (macropsie), de diminution de taille (micropsie), d'éloignement (téléopsie)
- des hallucinations visuelles (perception sans objet) sous la forme d'objets, de personnages ou de véritables scènes éventuellement colorées.

Les illusions et hallucinations visuelles de nature épileptique sont perçues comme anormales par le sujet et critiquées comme telles.

* *Les crises auditives* : se manifestent soit par :

- des perceptions auditives élémentaires (bourdonnements, sifflements, bruits rythmiques), en relation avec une décharge intéressant l'aire auditive primaire au niveau de la première circonvolution temporale (gyrus de Heschl).
- Illusions et hallucinations auditives critiques sont également possibles : impression d'assourdissement et d'éloignement, changement de tonalité ou de timbre des bruits environnants, perception hallucinatoire d'un thème musical ou d'un bruit figuré en relation avec une décharge intéressant les aires temporales auditives associatives.

* *Les crises olfacto-gustatives* :

- Les crises olfactives se manifestent par la perception d'une odeur, le plus souvent désagréable, difficile à identifier. (Décharge intéressant la région amygdalienne et du cortex olfactif orbito-frontal)
- Les crises gustatives se manifestent par des parageusies avec perception d'un goût amer ou acide, salé ou métallique. (Décharge intéressant le cortex de la région insulaire)

* *Les crises vertigineuses* : se manifestent par une impression de vertige avec sensation de rotation de l'espace environnant autour du corps ou sensation illusionnelle de rotation du corps lui-même. (Décharge intéressant la région pariétale postéro-inférieure).

d- Crises avec perturbation du langage :

Ces crises résultent d'une décharge intéressant la région frontale inférieure ou temporo-pariétale de l'hémisphère dominant. Elles se manifestent par un trouble paroxystique de la perception ou de l'expression du langage (dysarthrie, surdit  verbale ou alexie transitoire).

2- Les crises partielles complexes :

Par d finition, toutes les crises  pileptiques partielles comportant un trouble transitoire de la conscience avec perte du contact appartiennent   ce groupe.

Ces crises ont  t  d crites sous divers vocables, selon que l'on privil gie leur origine fr quemment temporelle (absence temporelle) ou la pr sence fr quente d'automatismes moteurs associ s au trouble de conscience (crise psychomotrice). Elles ont pour origine le cortex limbique au sens large.

Le trouble de conscience est repr sent  par une perturbation transitoire du contact avec le monde ext rieur. Au maximum, ce trouble du contact r alise une v ritable absence avec suspension de la conscience dont le sujet ne garde aucun souvenir apr s la crise.

Ces crises peuvent prendre des aspects tr s diff rents, selon les manifestations qui accompagnent le trouble transitoire de la conscience. Comme toutes manifestations  pileptiques, elles frappent par leur caract re paroxystique et st r otyp  chez un m me

patient. Les symptômes critiques qui peuvent accompagner le trouble de conscience sont les suivants :

a- Automatismes moteurs

- *les automatismes oro-alimentaires* : mouvements de purlèchement, de déglutition.
- *les automatismes moteurs élémentaires* : associant adersion, modification du tonus ou troubles posturaux.
- *les automatismes gestuels élémentaires* : mouvements de tapotement, de manipulation et d'agrippement des objets environnants
- *les comportements élaborés* : de déambulation, de déshabillage qui sont exceptionnels.

b- Manifestations végétatives :

- *Une sensation initiale d'oppression épigastrique et thoracique ascendante* : est particulièrement fréquente comme premier symptôme d'une crise du lobe temporal ; elle précède immédiatement le trouble du contact.
- *Accélération du rythme cardiaque ou au contraire bradycardie*, soudaine *pâleur* ou rubéfaction faciale, frissons, hyper salivation, sensation de faim ou de soif, plus rarement vomissements ou urination peuvent également être observés au cours des crises partielles complexes.

c- Troubles mnésiques

Ces perturbations mnésiques peuvent se manifester par un sentiment de déjà vécu ou de déjà vu ou, au contraire, par un sentiment d'étrangeté et de jamais vu.

d- Perturbations instinctivo-affectives :

Il s'agit d'un sentiment de peur, d'angoisse, beaucoup plus exceptionnellement de joie ou d'extase, associé ou non au comportement correspondant au vécu affectif, pâleur, horripilation, mimique de peur ou au contraire rire pathologique, artificiel, inapproprié (crises gélastiques). Très exceptionnelles mais classiques sont les crises comportant des pleurs (crises dacrystiques).

e- Phénomènes hallucinatoires :

Des hallucinations olfactives, visuelles ou auditives du type de celles décrites ci-dessus peuvent également faire partie de la séméiologie des crises partielles complexes. L'association de ces hallucinations et du trouble de conscience réalise l'état de rêve décrit pour la première fois par Jackson ("dreamy state").

III- DIAGNOSTIC DES CRISES EPILEPTIQUES :

A- Diagnostic positif :

* *Le caractère paroxystique, la stéréotypie* des crises lorsqu'elles se répètent et éventuellement le contexte étiologique, font évoquer le diagnostic.

* *Lorsque la crise ne s'accompagne pas de trouble du contact* : le patient apportera en répondant à un interrogatoire dirigé l'essentiel des informations nécessaires au diagnostic

* *Lorsque la crise comporte une perte de conscience* : le diagnostic est facile lorsque l'on assiste à la crise, ce qui est exceptionnel. L'interrogatoire des témoins permet pratiquement toujours le diagnostic.

Certains éléments permettent de porter le diagnostic de crise tonico-clonique généralisée, notamment:

- La notion d'un début brutal.
- Le retour progressif à la conscience et la notion d'une confusion post-critique dont il faudra essayer d'apprécier la durée.
- La notion de myalgies au réveil.
- La perte d'urines (mais peut s'observer au cours d'une syncope).
- La morsure de langue (mais peut également s'observer au cours des syncopes)
- L'élévation des enzymes musculaires et de la prolactinémie en période post-critique immédiate dans le contexte d'une hospitalisation en service d'urgence peut contribuer au diagnostic.

B- Diagnostic différentiel

La crise tonico-clonique généralisée, la syncope et la crise névropathique sont les diagnostics les plus souvent discutés devant une perte de connaissance brève. Mais, le contexte étiologique, les circonstances déclenchantes et certaines caractéristiques sémiologiques permettent de les distinguer.

1- La syncope :

Elle se caractérise par :

a- Un contexte étiologique :

- * Traitement hypotenseur ou neuroleptique pour les syncopes déclenchées par l'orthostatisme; fièvre élevée chez le petit enfant ;
- * Cardiopathie mais surtout troubles du rythme cardiaque (bloc auriculo-ventriculaire, tachycardie et fibrillation ventriculaire, torsade de pointes, fibrillation auriculaire paroxystique, syndrome du « QT long »).

b- Des circonstances déclenchantes :

- * Emotion, douleur, pour les syncopes vagues.
- * Passage en orthostatisme et particulièrement lever nocturne.

c- Caractéristiques sémiologiques :

- * Chute hypotonique avec pâleur et retour à une conscience normale en quelques secondes (moins de 10 secondes en général).
- * Absence de mouvements pendant la perte de connaissance
- * Examen clinique retrouve des anomalies cardiaques (bradycardie, hypotension en orthostatisme, extrasystoles, etc)
- * Données électrocardiographiques : BAV, QT long, etc
- * Aspect EEG particulier au cours de syncopes vagues déclenchées par stimulation sino-carotidienne ou compression oculaire, avec ondes lentes diffuses, voire dépression transitoire de l'activité EEG dans les syncopes prolongées.

2- La crise névropathique

- * Elle comporte souvent une perte de connaissance incomplète avec persistance de perceptions auditives
- * Il s'agit le plus souvent d'une agitation désordonnée spectaculaire, que de vrais mouvements cloniques
- * Il s'agit d'un obscurcissement de la conscience de durée variable pouvant aller jusqu'à un état léthargique de plusieurs heures, qui fait suite à la phase agitée
- * Elle survient dans des circonstances de tension psychologiques sur un terrain névrotique souvent connu..
- * Le diagnostic de certaines de ces "pseudo-crisis" peut être très difficile, l'enregistrement vidéo-EEG des crises peut être indispensable.

EXAMENS COMPLEMENTAIRES EN NEUROLOGIE

I-EXAMENS D'IMAGERIE CEREBRALE

1- La tomodensitométrie (TDM)

La tomodensitométrie cérébrale : est la reconstruction numérique du parenchyme cérébral à partir de faisceaux de rayons X.

Elle permet l'étude morphologique du cerveau, et permet le diagnostic de plusieurs pathologies : tumeurs cérébrales, les accidents vasculaires cérébraux (AVC) ischémiques et hémorragiques, les calcifications cérébrales et autres.

La tomodensitométrie rachidienne permet de visualiser les malformations de la charnière cervicale, les hernies discales et les compressions médullaires.

2- Imagerie par résonance magnétique nucléaire (IRM)

Elle repose sur le recueil d'un signal émis par l'organisme soumis à l'action d'un champ magnétique. Elle permet l'étude morphologique du cerveau, avec des images beaucoup plus précises que celles du scanner. Elle a un grand apport dans le diagnostic des pathologies démyélinisantes du SNC, mais aussi dans d'autres pathologies telles que l'AVC dans la phase aiguë, les hémorragies cérébrales, la pathologie tumorale. L'intérêt de l'IRM également c'est qu'elle permet l'analyse de la vascularisation cérébrale (Angio IRM) à la fois artérielle et veineuse, sans avoir recours à l'injection de produit de contraste.

II- EXAMENS ELECTROPHYSIOLOGIQUES :

1- Electroencéphalogramme

a- Principe : L'EEG permet l'enregistrement de l'activité électrique spontanée du cerveau à partir d'électrodes posées sur le scalp.

b- Technique : Une vingtaine d'électrodes sont placées sur le scalp réparties des 2 côtés, de façon équidistante selon le système international « 10-20 ». On mesure la différence de potentiel entre ces électrodes, et plusieurs montages peuvent être réalisés : longitudinal, transversal ou circulaire. Un enregistrement ECG est fait parallèlement.

c-Déroulement de l'examen : L'examen dure environ 20 minutes, on effectue un enregistrement au repos selon les montages longitudinaux et transversaux pour couvrir l'ensemble du scalp, deux séquences d'activation, l'hyperpnée durant 3 à 5 minutes et la stimulation lumineuse intermittente (SLI)

d- Résultats : Le tracé EEG peut comporter plusieurs rythmes :

- Chez le sujet normal on décrit :

- le rythme alpha ayant une fréquence entre 8-13 c/s, siégeant dans les régions pariéto-occipitales et il disparaît à l'ouverture des yeux (réaction d'arrêt)
- le rythme bêta : fréquence supérieure à 13 c/s de topographie antérieure

- Les autres rythmes qui sont pathologiques sont :

- le rythme thêta : 4-6 c/s
- le rythme delta : inférieure à 4c/s

On décrit également les anomalies paroxystiques (figures)

e-Intérêts de l'EEG : L'EEG est une exploration fonctionnelle du cerveau, il ne peut être interpréter qu'en fonction des données cliniques. Les principales indications sont les épilepsies et les affections neurologiques aiguës.

E- Electromyographie

a- Buts de l'examen : L'EMG permet l'exploration du système nerveux périphérique (motoneurones, racines, troncs nerveux, jonction neuromusculaire et muscles). Il permet de :

- confirmer le type de déficit moteur : neurogène ou myogène
- préciser la topographie de l'atteinte : troncs, racines, muscles
- préciser le type de lésion (motrice, sensitive, myélinique ou axonale)
- apprécier l'évolutivité et le pronostic

b- Technique :

- EMG de stimulodétection

C'est la mesure des vitesses de conduction motrice et sensitive

- EMG de détection

C'est le recueil de l'activité électrique musculaire au repos et lors de la contraction volontaire

- Autres tests

Onde F : est l'exploration de la partie proximale des racines

Réflexe H : est l'équivalent du réflexe tendineux, et permet l'exploration du réflexe myotatique

Stimulation répétitive : permet la recherche d'un bloc neuromusculaire.

3- Les potentiels évoqués

Les potentiels évoqués (PE) représentent la réponse électrique du cerveau à un stimulus externe donné, il existe en pratique courante trois types de potentiels évoqués : visuels (PEV), sensitifs (PES) et auditifs (PEA).

Les PE mesurent la conduction fonctionnelle dans une voie sensorielle donnée, ils mettent en évidence des lésions infra cliniques, révèlent l'étendue des processus pathologiques et permettent de faire des comparaisons et situer le niveau de l'atteinte.

III- ETUDE DU LIQUIDE CEPHALO-RACHIDIEN : (Voir cour des méningites)

IV- BIOPSIE NEUROMUSCULAIRE

Elle se pratique sous anesthésie locale, avec des conditions d'asepsie rigoureuses. Le prélèvement musculaire se fait soit au niveau du deltoïde ou le quadriceps, le prélèvement nerveux se fait au niveau du nerf tibial superficiel. L'analyse du prélèvement permet une analyse des modifications des fibres musculaires, du tissu interstitiel et des fibres nerveuses.

V- EXPLORATION VASCULAIRE CEREBRALE

1- Artériographie cérébrale

C'est la visualisation de la vascularisation cérébrale par injection intra artérielle d'un produit radio opaque. Elle est indispensable pour le diagnostic des maladies vasculaires cérébrales (malformations, sténoses, occlusion, angéites et thrombophlébites)

2- Angio IRM: (voir IRM)

3- Echoppler cervical:

C'est un examen basé sur les ultrasons, il permet une étude morphologique et des vitesses circulatoires des vaisseaux à destinée cérébrale (carotides et vertébrales), et permet de déceler une athérocclérose, une dissection et d'autres pathologies des vaisseaux du cou.

